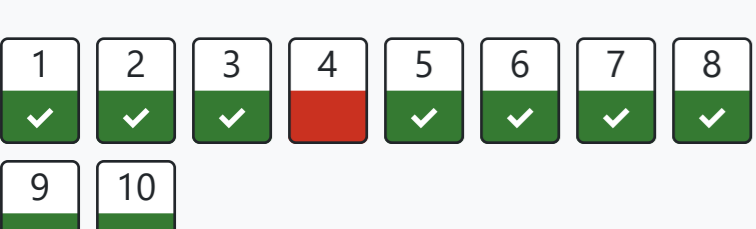


Урология для спец. "Лечебное дело"

В начало / Курсы / 4 курс / Лечебное дело / Урология для спец. "Лечебное дело" / Тема 1: Неспецифические воспалительные заболевания мочеполовой системы / Тестовый контроль с оценкой (ТЕМА 1)

Навигация по тесту



[Показать одну страницу](#)
[Закончить обзор](#)

Тест начат	Вторник, 27 декабря 2022, 13:08
Состояние	Завершены
Завершен	Вторник, 27 декабря 2022, 13:14
Прошло времени	6 мин. 30 сек.
Оценка	9,00 из 10,00 (90%)

Вопрос **1**
Верно
Баллов: 1,00 из 1,00
[Отметить вопрос](#)

Больная 25 лет экстренно поступила в клинику с жалобами на повышение температуры тела до 39-40°С, озноб, обильное потоотделение, слабость, тошноту, рвоту, тупую боль в поясничной области ив подреберье справа. Объективно: пульс 110 уд/мин, ритмичный, язык чистый, сухой, живот при пальпации болезненный в правой половине. В общем анализе мочи: лейкоциты покрывают все поля зрения, бактериурия. В общем анализе крови: лейкоциты – 15.7Г/л, сдвиг лейкоцитарной формулы влево, СОЭ – 43мм.час. Каков Ваш предварительный диагноз?

- Выберите один ответ:
- а. тазовый перитонит.
 - б. острый аднексит справа;
 - в. острый аппендицит;
 - г. острый холецистит;
 - д. острый пиелонефрит справа;

Правильный ответ: острый пиелонефрит справа;

Вопрос **2**
Верно
Баллов: 1,00 из 1,00
[Отметить вопрос](#)

У больной 22 лет на 24-й неделе беременности появились тупые боли в правой поясничной области, однократно был озноб, повысилась температура тела до 39°С. Страдает хроническим тонзиллитом. Объективно: правая поясничная область болезненная. Больная старается лежать на левом боку. При УЗИ: чашечно-лоханочные системы почек не расширены. В общем анализе мочи: лейкоциты 1\2 поля зрения. Каков Ваш диагноз?:

- Выберите один ответ:
- а. острый панкреатит;
 - б. отслоение нормально расположенной плаценты;
 - в. острый пиелонефрит беременных;
 - г. острый холецистит;
 - д. внематочная беременность.

Правильный ответ: острый пиелонефрит беременных;

Вопрос **3**
Верно
Баллов: 1,00 из 1,00
[Отметить вопрос](#)

Мужчина 34 лет жалуется на боль в мочеиспускательном канале, усиливающуюся при мочеиспускании, выделения из наружного отверстия уретры. Считает себя больным в течение 10 дней, когда после полового акта без презерватива, отметил появление жжения в уретре. При осмотре полового члена: губки наружного отверстия уретры отёчные, гиперемированные; из наружного отверстия уретры при надавливании на головку полового члена выделяется белёсое слизисто-гнойное отделяемое. Каков предположительный диагноз?

- Выберите один ответ:
- а. Острый простатит
 - б. Острый уретрит
 - в. Острый баланопостит
 - г. Острый уретрит
 - д. Острый орхоэпидидимит

Правильный ответ: Острый уретрит

Вопрос **4**
Неверно
Баллов: 0,00 из 1,00
[Отметить вопрос](#)

Мужчина, 52 лет, доставлен в урологическое отделение с жалобами на боль при мочеиспускании, внезапно возникший отёк мошонки, повышение температуры до 39,2 С. Из анамнеза известно, что больной страдает сахарным диабетом и по месту жительства в хирургическом отделении ему выполнили обрезание крайней плоти по поводу рецидивирующего парафимоза. Переведен по санавиации для дальнейшего лечения в урологическое отделение. При осмотре половых органов – остатки крайней плоти гиперемированы, расхождение краёв раны, гиперемия и отёк мошонки, неприятный запах. При пальпации мошонки отмечается боль и крепитация. В ОАК: Нв 110г/л, Эр. 3,8*10¹² Лейк 25*10⁹ Лейкоцитарный сдвиг формулы влево. В ОАМ: пиурия, бактериурия. Посев крови и мочи не готовы. Какой предварительный диагноз?

- Выберите один ответ:
- а. Баланопостит
 - б. Орхоэпидидимит
 - в. Гангрена Фурнье
 - г. Фимоз
 - д. Парафимоз

Правильный ответ: Гангрена Фурнье

Вопрос **5**
Верно
Баллов: 1,00 из 1,00
[Отметить вопрос](#)

Женщина 40 лет жалуется на частые позывы к мочеиспусканию (до 10 раз в течение дня). Считает себя больной в течение 5 лет, когда после переохлаждения впервые отметила вышеуказанные жалобы, тогда самостоятельно прошла курс антибактериальной терапии препаратом «Ципролет», после чего отметила исчезновение дизурических явлений. С тех пор, при возникновении вышеуказанных жалоб пациентка самостоятельно принимала антибактериальные препараты. В связи с неэффективностью самолечения в последний раз обратилась к врачу. В общем анализе мочи: удельный вес – 1015, белок – 0.3 г/л; эпителий переходный – в большом кол-ве; эритроциты неизменённые – 10-20 в п/зр; лейкоциты – всё п/зр; бактерии – в большом количестве. Какое обследование необходимо назначить пациентке?

- Выберите один ответ:
- а. УЗИ почек и мочевого пузыря
 - б. Бак. посев крови
 - в. Цистоскопия
 - г. Бак. посев мочи
 - д. Микционная цистография

Правильный ответ: Бак. посев мочи

Вопрос **6**
Верно
Баллов: 1,00 из 1,00
[Отметить вопрос](#)

Женщина 32 лет жалуется на повышение температуры тела до 38,5о С, боль в пояснице с 2 сторон, общую слабость, недомогание. Впервые отметила вышеуказанные жалобы 2 дня назад, после того, как замёрзла во время прогулки. При осмотре: область почек болезненная при пальпации с обеих сторон, симптом поколачивания по пояснице положительный с 2 сторон. Какие исследования необходимо выполнить в первую очередь для определения диагноза?

- Выберите один ответ:
- а. Группа-крови и резус-фактор, общий анализ мочи, экскреторная урография, цистоскопия
 - б. УЗИ почек и мочевого пузыря, общий анализ крови, биохимический анализ крови, бак. посев мочи
 - в. Общий анализ крови, электрокардиография, КТ органов брюшной полости и забрюшинного
 - г. Общий анализ крови, общий анализ мочи, биохимический анализ крови, УЗИ почек и мочевого пузыря
 - д. пространства
 - е. Ренография, общий анализ крови, фиброзофагогастроуденоскопия, бак. посев мочи

Правильный ответ: Общий анализ крови, общий анализ мочи, биохимический анализ крови, УЗИ почек и мочевого пузыря

Вопрос **7**
Верно
Баллов: 1,00 из 1,00
[Отметить вопрос](#)

У больной 39 лет артериальная гипертензия: АД - 180/110 мм рт. ст. В 22-летнем возрасте перенесла острый пиелонефрит справа, который в последующем неоднократно обострялся, по поводу чего лечилась стационарно. В последние 5 лет обострения прекратились, но оставалась хроническая инфекция мочевых путей. Два года назад появилась артериальная гипертензия с постепенно прогрессирующим возрастанием цифр артериального давления, которые к настоящему времени стабилизировались. При обследовании обнаружена нефункционирующая сморщенная правая почка. Функция левой почки удовлетворительная. Какой вид лечения Вы предложите больной?

- Выберите один ответ:
- а. симптоматическое;
 - б. реваскуляризация правой почки
 - в. санаторно-курортное;
 - г. нефрэктомия справа;
 - д. баллонная дилатация почечной артерии справа;

Правильный ответ: нефрэктомия справа;

Вопрос **8**
Верно
Баллов: 1,00 из 1,00
[Отметить вопрос](#)

Больная, 35 лет, при поступлении в урологическое отделение жалуется частые болезненные мочеиспускания. Боли в надлобковой области. Заболела 4 дня назад, когда после купания в проруби появились вышеуказанные жалобы. В ОАМ: Лейк – все в п/з, Эр 4-5 в п/з, Белок – 0,28 г/л, уд. вес 1017. Поставьте предварительный диагноз.

- Выберите один ответ:
- а. Острый цистит
 - б. Острый уретрит
 - в. Пионефроз
 - г. Паранефрит
 - д. Острый аднексит

Правильный ответ: Острый цистит

Вопрос **9**
Верно
Баллов: 1,00 из 1,00
[Отметить вопрос](#)

Больной, 30 лет, водитель-дальнобойщик жалуется на тупые боли в области промежности, повышение температуры тела до 38,2 С, общую слабость, затруднение и болезненность при акте дефекации. При пальцевом ректальном исследовании определяется болезненность, увеличение предстательной железы, а в правой доле флюктуация. Какой предварительный диагноз?

- Выберите один ответ:
- а. Острый катаральный простатит
 - б. Склероз предстательной железы
 - в. Рак предстательной железы
 - г. Абсцесс предстательной железы
 - д. Аденома предстательной железы

Правильный ответ: Абсцесс предстательной железы

Вопрос **10**
Верно
Баллов: 1,00 из 1,00
[Отметить вопрос](#)

Женщина, 65 лет, обратилась к урологу по поводу безболезненной опухоли около наружного отверстия уретры, учащённого мочеиспускания, наличие болей при мочеиспускании. АД 120/80 мм РТ.ст. П- 80 уд. в мин, живот мягкий 6/6. Объёмных образований нет. В области наружного отверстия уретры определяется опухолевидное образование красного цвета диаметром 2 см. В ОАК и ОАМ без патологии. Поставьте предварительный диагноз.

- Выберите один ответ:
- а. Рак уретры
 - б. Лимфома уретры
 - в. Абсцесс уретры
 - г. Карбункул уретры
 - д. Саркома уретры

Правильный ответ: Карбункул уретры

[Закончить обзор](#)

[← Тестовый контроль](#)

Перейти на...

[Методические указания →](#)