

Вопрос **1**

Выполнен

Баллов: 1,00 из 1,00

Отметить вопрос

Текст вопроса

Вторичными элементом, появляющимся после нарушения целостности только эпидермиса, является:

Выберите один ответ:

a.

Все перечисленное

b.

Эрозия

c.

Экскориации

d.

Язва

e.

Глубокая трещина

Вопрос **2**

Выполнен

Баллов: 1,00 из 1,00

Отметить вопрос

Текст вопроса

Волокнистые субстанции дермы:

Выберите один ответ:

a.

Сетчатые

b.

Коллагеновые

c.

Эластичные

d.

Все перечисленные, кроме

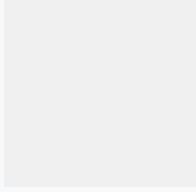
e.

Ретикулярные

Вопрос **3**

Выполнен

Баллов: 1,00 из 1,00



Отметить вопрос

### Текст вопроса

Неспецифическое гипосенсибилизирующее действие оказывают все перечисленные препараты, кроме:

Выберите один ответ:

a.

Антигистаминных препаратов

b.

Тиосульфата натрия

c.

Препаратов кальция

d.

Транквилизаторов


e.

Глюкокортикостероидов

Вопрос **4**

Выполнен

Баллов: 1,00 из 1,00



Отметить вопрос

### Текст вопроса

У больного поражения кожи имеет вид больших вялых пузырей с прозрачным содержимым и поверхностных эрозий с обрывками эпидермиса по периферии, которые локализуются на коже головы, туловища и конечностей. При надавливании содержимое пузырей отслаивает неповрежденный эпидермис, за счет чего размеры пузырей увеличиваются. При потягивании за обрывки покровов пузырей на периферии эрозий, эпидермис также легко отслаивается.

Какой патоморфологический процесс имеет место?

Выберите один ответ:

a.

Акантоз

b.

Баллонирующая дегенерация

c.

Гранулез

d.

Вакуольная дегенерация


e.

Акантолиз

Вопрос **5**

Выполнен

Баллов: 1,00 из 1,00



Отметить вопрос

### Текст вопроса

О чем свидетельствует проба Бальцера (смазывание кожи 2% спиртовым раствором йода)?

Выберите один ответ:

a.

О переносимости йодистых препаратов

b.

Об отрубевидном шелушении

c.

Хрупкости капилляров

d.

О наличии гранулеза

e.

О неравномерности развития зернистого слоя

Вопрос **6**

Выполнен

Баллов: 1,00 из 1,00

Отметить вопрос

### Текст вопроса

Какой первичный морфологический элемент относится к пролиферативным?

Выберите один ответ:

a.

Пустула

b.

Бугорок

c.

Пузырек

d.

Пузырь

e.

Волдырь

Вопрос **7**

Выполнен

Баллов: 0,00 из 1,00

Отметить вопрос

### Текст вопроса

Для истинного полиморфизма сыпи характерно:

Выберите один ответ:

a.

Элементы сыпи одного размера

b.

Однотипные вторичные морфологические элементы

c.

Несколько первичных морфологических элементов

d.

Первичные элементы одного вида

е.

Элементы одной формы

Вопрос **8**

Выполнен

Баллов: 0,00 из 1,00

Отметить вопрос

Текст вопроса

Вещество сенсibiliзирующего действия вызывает все перечисленное, кроме:

Выберите один ответ:

а.

Простого контактного дерматита

б.

Экземы

с.

Крапивницы

д.

Токсидермии

е.

Аллергического дерматита

Вопрос **9**

Выполнен

Баллов: 0,00 из 1,00

Отметить вопрос

Текст вопроса

Специфическая гипосенсибилизация показана при всех перечисленных факторах, кроме:

Выберите один ответ:

а.

Поливалентной сенсibiliзации

б.

Отсутствию противопоказаний

с.

Невозможности избежать постоянного контакта с аллергеном

d.

Точно установленного аллергена


e.

Моновалентной сенсibilизации

Вопрос **10**

Выполнен

Баллов: 1,00 из 1,00



Отметить вопрос

### Текст вопроса

К вторичным морфологическим элементам относятся:

Выберите один ответ:

a.

Лихенификация

b.

Папула

c.

Пятно

d.

Узел


e.

Корка

Вопрос **1**

Выполнен

Баллов: 1,00 из 1,00



Отметить вопрос

### Текст вопроса

Симптомами стрептококковых пиодермий являются:

Выберите один ответ:

a.

Гнойнички напряженные, конической или полушаровидной формы

b.

Ничего из перечисленного

c.

Гнойнички плоские, дряблые

d.

Все перечисленное

e.

Поражение сально-волосяных фолликулов и потовых желез

Вопрос **2**

Выполнен

Баллов: 1,00 из 1,00

Отметить вопрос

Текст вопроса

Поверхностная форма стафилодермии:

Выберите один ответ:

a.

Гидраденит

b.

Фурункул

c.

Вульгарное импетиго

d.

Карбункул

e.

Вульгарный сикоз

Вопрос **3**

Выполнен

Баллов: 1,00 из 1,00

Отметить вопрос

Текст вопроса

Юноша жалуется на болезненные высыпания на лице, спине, груди. Кожа этих участков сальная, с зиянием пор. На носу и подбородке имеется множество

комедонов, на коже лица, спины и передней поверхности груди – множественные островоспалительные узелки и гнойнички, единичные узлы с флюктуацией, серозно-гнойные корки, атрофические рубцы. Ваш диагноз?

Выберите один ответ:

a.

Стрептодермия

b.

Остиофолликулиты

c.

Акне

d.

Фолликулиты

e.

Фурункулы лица

Вопрос **4**

Выполнен

Баллов: 1,00 из 1,00

Отметить вопрос

### Текст вопроса

Жалобы на общее недомогание, болезненную припухлость в области спины, где имеется островоспалительный конусовидной формы плотный узел, кожа над ним напряжена, красная. В центре узла имеется язва с отвесными краями и некротическим стержнем зеленовато-грязного цвета. Ваш диагноз?

Выберите один ответ:

a.

Фурункул

b.

Узловатая эритема

c.

Карбункул

d.

Экзема вульгарная

e.



## Колликвативный туберкулез

Вопрос **5**

Выполнен

Баллов: 1,00 из 1,00

Отметить вопрос

### Текст вопроса

В какой строке отмечены только глубокие формы гнойничковой патологии?

Выберите один ответ:

a.

Карбункул, гидраденит, турниоль

b.

Рупия, сикоз, простой лишай лица

c.

Гидраденит, эктима, карбункул

d.

Эктима, фолликулит, язвенная пиодермия

e.

Импетиго, фурункул, заеда

Вопрос **6**

Выполнен

Баллов: 0,00 из 1,00

Отметить вопрос

### Текст вопроса

Стрептодермией болеют чаще:

Выберите один ответ:

a.

Мужчины и дети

b.

Мужчины и женщины

c.

Женщины

d.

Дети


e.

Дети и женщины

Вопрос **7**

Выполнен

Баллов: 0,00 из 1,00



Отметить вопрос

### Текст вопроса

У мужчины после механической травмы лица, вследствие бритья, через несколько дней появились множественные пустулы величиной с булавочную головку, пронизаны в центре пушковым волосом с густым сливкообразным желтоватым гнойным содержимым, окруженные островоспалительным венчиком гиперемии. Ваш диагноз?

Выберите один ответ:

a.

Сикоз вульгарный

b.

Стрептококковое импетиго

c.

Множественные фурункулы лица

d.

Стафилококковое импетиго


e.

Вульгарное импетиго

Вопрос **8**

Выполнен

Баллов: 1,00 из 1,00



Отметить вопрос

### Текст вопроса

У больного 57 лет, страдающего алкоголизмом, на коже правой голени отмечается округлой формы язва с отвесными, возвышающимися над поверхностью кожи краями около 3 см в диаметре, с массивной вдавленной коркой грязно-бурого цвета. Укажите этиологию заболевания:

Выберите один ответ:



а.  
Стафилококковая



б.  
Стрептококковая



с.  
Стрепто-стафилококковая



д.  
Грамотрицательные микроорганизмы



е.  
Анаэробная

Вопрос **9**

Выполнен

Баллов: 1,00 из 1,00

Отметить вопрос

#### Текст вопроса

У 5-летней девочки в области лица имеются множественные фликтены с дряблой покрышкой, прозрачным жидким, опалесцирующим содержимым, окруженные воспалительным ободком по периферии, местами имеются эрозии, серозные корочки. Посещает детский садик. Укажите необходимые мероприятия и тактику ведения больной.

Выберите один ответ:



а.  
Наружно анилиновые красители, изоляция из коллектива до полного выздоровления



б.  
Антибиотики 5-7 дней, наружно анилиновые красители, изоляция до полного выздоровления, дезинфекция предметов обихода в садике и дома. Выявление и лечение контактных лиц (детей)



с.  
Наружно анилиновые красители, кремы с антибиотиком. Извещение в сан.станцию и дезинфекция предметов обихода



д.  
Антибиотики 5-7 дней, наружно анилиновые красители



е.

Наружно анилиновые красители, кремы с антибиотиками, изоляция из детского коллектива до полного выздоровления

Вопрос **10**

Выполнен

Баллов: 1,00 из 1,00

Отметить вопрос

### Текст вопроса

У 6-летней девочки появились покраснение и болезненность околоногтевых валиков 2-3 пальцев левой руки. Околоногтевые валики отечны, синюшно-красного цвета. При надавливании из-под них выделяется небольшое количество желтого гноя. Местами на околоногтевых валиках видны гнойные корки, при снятии которых обнажаются ярко-красные эрозии. Ваш диагноз?

Выберите один ответ:

a.

Стафилококковый панариций

b.

Вульгарное импетиго

c.

Кандидозная паронихия

d.

Кандидозный панариций

e.

Турниоль (стрептококковое импетиго ногтевых валиков)

Вопрос **1**

Выполнен

Баллов: 1,00 из 1,00

Отметить вопрос

### Текст вопроса

Клиническая картина педикулеза не характеризуется:

Выберите один ответ:

a.

Зудом кожи

b.

Зудящими язвами

с.

Расчесами

d.

Зудящими узелками

е.

Зудящими пятнами

Вопрос **2**

Выполнен

Баллов: 1,00 из 1,00

Отметить вопрос

Текст вопроса

К осложнениям чесотки относится все перечисленное, кроме:

Выберите один ответ:

a.

Лимфоплазии

b.

«Норвежской чесотки»

с.

Поверхностной пиодермии

d.

Дерматита

е.

Глубокой пиодермии

Вопрос **3**

Выполнен

Баллов: 1,00 из 1,00

Отметить вопрос

Текст вопроса

К диагностическим феноменам лобкового педикулеза относится:

Выберите один ответ:

- a.  
Феномен Кебнера
- b.  
«Кожа бродяг»
- c.  
Феномен Ядассона
- d.  
Феномен Арди-Горчакова
- e.  
«Maculae coeruleae»

Вопрос **4**  
Выполнен  
Баллов: 1,00 из 1,00

[Отметить вопрос](#)

#### Текст вопроса

Укажите, в каком слое кожи самка чесоточного клеща прокладывает чесоточный ход:  
Выберите один ответ:

- 
- a.  
Роговой
- b.  
Базальный
- c.  
Блестящий
- d.  
Шиповидный
- e.  
Зернистый

Вопрос **5**  
Выполнен  
Баллов: 1,00 из 1,00

[Отметить вопрос](#)

Текст вопроса

Укажите наиболее характерный признак чесотки:

Выберите один ответ:

a.

Полиаденит

b.

Вечерний и ночной зуд

c.

Экзематизация в очагах поражения

d.

Инфильтрация в очагах поражения

e.

Импетигинизация в очагах поражения

Вопрос **6**

Выполнен

Баллов: 1,00 из 1,00

Отметить вопрос

Текст вопроса

Возбудителем чесотки является:

Выберите один ответ:

a.

Вирус

b.

Бактерия

c.

Простейшее

d.

Паразит

e.

Хламидия

Вопрос **7**

Выполнен

Баллов: 1,00 из 1,00

Отметить вопрос

### Текст вопроса

Особенности клинических проявлений чесотки у детей:

Выберите один ответ:

a.

Локализация высыпаний на лице, волосистой части головы, на ладонях

b.

Ответ А,В

c.

Полигональная сыпь

d.

Выраженный экссудативный характер сыпи

e.

Онихии, паронихии

Вопрос **8**

Выполнен

Баллов: 1,00 из 1,00

Отметить вопрос

### Текст вопроса

Локализация высыпаний при чесотке:

Выберите один ответ:

a.

Сгибательные поверхности предплечий

b.

Поясница

c.

Межпальцевые складки кистей

d.

Кожа живота и внутренних поверхностей бедер



е.

Все перечисленные

Вопрос **9**

Выполнен

Баллов: 1,00 из 1,00

Отметить вопрос

### Текст вопроса

К основным диагностическим феноменам при чесотке относятся все перечисленные, кроме:

Выберите один ответ:

а.

Симптома Сезари

б.

Феномена Кебнера

с.

Симптома Арди-Горчакова

д.

Наличия чесоточных ходов

е.

Импетигиозных высыпаний и геморрагических корок в области ромба Михаэлиса

Вопрос **10**

Выполнен

Баллов: 1,00 из 1,00

Отметить вопрос

### Текст вопроса

При выявлении чесотки или педикулеза в приемных отделениях больниц проводятся следующие мероприятия:

Выберите один ответ:

а.

Отказ в госпитализации

б.

Обработка больного в домашних условиях

с.  
Повторная госпитализация после истечения срока карантина

д.  
Обработка больного в условиях приемного отделения

е.  
Обработка больного в условиях направляемого отделения

Вопрос **1**

Выполнен

Баллов: 0,00 из 1,00

Отметить вопрос

Текст вопроса

Для лечения эритематозно-сквамозной с лихенизацией формы атопического дерматита средней тяжести степени не применяют:

Выберите один ответ:

а.  
Системные антибиотики

б.  
Активированный уголь

с.  
Препараты вилочковой железы

д.  
Фототерапию УФ-светом

е.  
Антигистаминные средства

Вопрос **2**

Выполнен

Баллов: 1,00 из 1,00

Отметить вопрос

Текст вопроса

Выберите определение дерматита. Дерматит – это:

Выберите один ответ:

а.

Инфекционное паразитарное заболевание кожи, вызываемое чесоточным зуднем, сопровождающееся ночным зудом кожного покрова, расчёсами, парными папуло-везикулами и чесоточными ходами

b.

Воспаление кожи, возникающее в результате действия на неё экзогенных факторов химической или физической природы

c.

Атопический дерматит


d.

Микоз гладкой кожи невоспалительного характера с поражением рогового слоя эпидермиса

Вопрос **3**

Выполнен

Баллов: 1,00 из 1,00



Отметить вопрос

#### Текст вопроса

Какие препараты назначаются короткими курсами только с учетом всех особенностей течения атопического дерматита?

Выберите один ответ:

a.

Ферменты

b.

Антибиотики

c.

Седативные

d.

Глюкокортикостероиды

e.

Антигистаминные

Вопрос **4**

Выполнен

Баллов: 1,00 из 1,00

Отметить вопрос

### Текст вопроса

Для простого контактного дерматита характерно:

Выберите один ответ:

a.

Воздействие факультативного раздражителя

b.

Сенсибилизация организма

c.

Распространенный процесс

d.

Воздействие облигатного раздражителя

e.

Локализация только на месте действия раздражителя

Вопрос **5**

Выполнен

Баллов: 1,00 из 1,00

Отметить вопрос

### Текст вопроса

Выберите заболевания, не относящиеся к лекарственной токсикодермии:

Выберите один ответ:

a.

Фиксированная эритема

b.

Вульгарная эктима

c.

Синдром Лайелла

d.

Острая крапивница

е.

Многоформная экссудативная эритема

Вопрос **6**

Выполнен

Баллов: 1,00 из 1,00

Отметить вопрос

Текст вопроса

Какие причины приводят к формированию атопического дерматита в детском возрасте?

Выберите один ответ:

а.

Глистные инвазии

б.

Дисбактериоз

с.

Пищевые аллергены

д.

Медикаменты

е.

Хронические инфекции

Вопрос **7**

Выполнен

Баллов: 1,00 из 1,00

Отметить вопрос

Текст вопроса

Укажите абсолютные критерии диагностики атопического дерматита:

Выберите один ответ:

а.

Весенне-зимний характер обострений

б.

Аллергические заболевания других органов

с.

Наследственная предрасположенность

d.

Хроническое рецидивирующее течение


e.

Типичные клинические высыпания, свойственные каждому возрастному периоду

Вопрос **8**

Выполнен

Баллов: 1,00 из 1,00



Отметить вопрос

Текст вопроса

Какие мероприятия необходимо провести при установлении диагноза эритродермии?

Выберите один ответ:

a.

Дезинтоксикационную терапию

b.

Все перечисленное верно

c.

Подробный сбор анамнеза и дополнительные исследования


d.

Обязательную госпитализацию

Вопрос **9**

Выполнен

Баллов: 1,00 из 1,00



Отметить вопрос

Текст вопроса

В клинике атопического дерматита выделяют следующие возрастные фазы:

Выберите один ответ:

a.

Первая (младенческая) – до 1 года

b.

Вторая (детская) – до подросткового возраста

с.

Первая (младенческая) – до 2-летнего возраста

d.

Вторая (детская) – до 8 лет

е.

Третий период включает период юношеского и взрослого возраста

Вопрос **10**

Выполнен

Баллов: 1,00 из 1,00

Отметить вопрос

Текст вопроса

К мероприятиям по профилактике опрелостей у детей грудного возраста НЕ относят:

Выберите один ответ:

a.

Ежедневные купания ребёнка

b.

Обтирание складок кожи прокипяченным растительным маслом

с.

Обтирание складок кожи 2% салициловым спиртом

d.

Припудривание кожи в складках

е.

Исключение употребления СМС для стирки детского белья

Вопрос **1**

Выполнен

Баллов: 1,00 из 1,00

Отметить вопрос

Текст вопроса

Возбудитель эритразмы:

Выберите один ответ:

a.

Trichophyton gypsum



b.  
Microsporum lanosum



c.  
Epidermophyton floccosum



d.  
Corinebacterium minutissimum




e.  
Candida albicans

Вопрос **2**

Выполнен

Баллов: 1,00 из 1,00



Отметить вопрос

#### Текст вопроса

Для интертригинозной формы микоза стоп характерно все, кроме:

Выберите один ответ:



a.  
Мацерации в межпальцевых складках стоп



b.  
Везикул в межпальцевых складках



c.  
Интенсивного зуда в складке



d.  
Трещин в межпальцевых складках стоп




e.  
Везикул на своде стоп

Вопрос **3**

Выполнен

Баллов: 1,00 из 1,00



Отметить вопрос

#### Текст вопроса

Проба Бальцера положительна при:



Выберите один ответ:

a.

Трихофитии

b.

Рубромикозе

c.

Кандидозе

d.

Эпидермофитии стоп


e.

Разноцветном лишае

Вопрос **4**

Выполнен

Баллов: 1,00 из 1,00



Отметить вопрос

Текст вопроса

Для руброфитии не характерно поражение:

Выберите один ответ:

a.

Кожи ладоней

b.

Ногтей

c.

Слизистых оболочек


d.

Кожи стоп

Вопрос **5**

Выполнен

Баллов: 1,00 из 1,00



Отметить вопрос

Текст вопроса

Больной 45 лет жалуется на зуд и болезненность в межпальцевых складках стоп. Однако: в складках между 4 и 5 пальцами обеих стоп на гиперемизированном фоне определяются трещины и эрозии, окруженные по периферии белесоватым отслаивающимся роговым слоем эпидермиса. Ваш предположительный диагноз? Выберите один ответ:

a.

Эпидермофития стоп (интертригинозная форма)

b.

Эпидермофития стоп (сквамозно-гиперкератотическая форма)

c.

Эпидермофития стоп (дисгидротическая форма)

d.

Эпидермофития стоп (стертая форма)

e.

Кандидоз стоп

Вопрос **6**

Выполнен

Баллов: 0,00 из 1,00

Отметить вопрос

### Текст вопроса

К дерматологу на прием обратилась женщина 30 лет с жалобами на пятнистые высыпания в области спины и груди. При осмотре на коже туловища у женщины определяются гипер- и гипопигментированные пятна. Поставлен диагноз отрубевидный лишай. Какого цвета флюоресценция отмечалась при исследовании под лучами Вуда?

Выберите один ответ:

a.

Желтовато-бурый

b.

Белесоватый

c.

Изумрудный

d.

Кораллово-красный




е.

Фиолетовый

Вопрос **7**

Выполнен

Баллов: 1,00 из 1,00



Отметить вопрос

### Текст вопроса

В возникновении микоза стоп у детей играют роль:

Выберите один ответ:



а.

Вегетодистонии



б.

Усиленное потоотделение



с.

Анатомо-физиологические особенности кожи стоп у детей



д.

Все верно




е.

Изменение pH пота

Вопрос **8**

Выполнен

Баллов: 1,00 из 1,00



Отметить вопрос

### Текст вопроса

Для микроспории гладкой кожи характерно все перечисленное, кроме:

Выберите один ответ:



а.

Шелушения



б.

Нечетких границ и быстрого самопроизвольного разрешения



с.

Пузырьков по краю очагов



d.

Пустул




e.

Пятен

Вопрос **9**

Выполнен

Баллов: 1,00 из 1,00



Отметить вопрос

### Текст вопроса

На туловище у больного множественные гипопигментированные пятна различной конфигурации и размеров, расположенные изолированно на загорелой коже, которые появились после летнего сезона. Местами единичные желтовато-бурые пятна с отрубевидным шелушением. О каком дерматозе следует думать в данном случае?

Выберите один ответ:



a.

Склеродермия



b.

Себорейная экзема



c.

Розовый лишай



d.

Отрубевидный лишай




e.

Витилиго

Вопрос **10**

Выполнен

Баллов: 1,00 из 1,00



Отметить вопрос

### Текст вопроса


Для разноцветного лишая характерно:

Выберите один ответ:



- a.  
Все перечисленное
- b.  
Фестончатые очертания очагов
- c.  
Наличие пятен
- d.  
Отрубевидное шелушение
- e.  
Хроническое течение

Вопрос **1**  
Выполнен  
Баллов: 1,00 из 1,00



Отметить вопрос

#### Текст вопроса

Для экссудативной формы псориаза наиболее характерным признаком является:  
Выберите один ответ:

- 
- a.  
Наличие гнойных корок
- b.  
Наличие муковидных чешуек
- c.  
Наличие геморрагических корок
- d.  
Наличие пластинчатых чешуек
- e.  
Наличие серозных чешуйко-корок

Вопрос **2**  
Выполнен  
Баллов: 1,00 из 1,00

Отметить вопрос

### Текст вопроса

У больного на коже туловища, верхних и нижних конечностей обнаружены множественные, интенсивно красного цвета, плоские, милиарные папулы с незначительным шелушением и зудом. С целью дифференциальной диагностики между псориазом и красным плоским лишаем сделана биопсия элемента. Какие патоморфологические изменения будут говорить в пользу псориаза? Выберите один ответ:

a.

Паракератоз, акантоз, папилломатоз, периваскулярные инфильтраты

b.

Гранулез, акантоз, папилломатоз, периваскулярные инфильтраты

c.

Паракератоз, гранулез, папилломатоз, периваскулярные инфильтраты

d.

Спонгиоз, акантоз, папилломатоз, периваскулярные инфильтраты

e.

Паракератоз, гранулез, акантоз, периваскулярные инфильтраты

Вопрос **3**

Выполнен

Баллов: 1,00 из 1,00

Отметить вопрос

### Текст вопроса

Больному псориазом через 7 дней лечения был выставлен диагноз: псориаз, стационарная стадия. На основании какого признака была определена стационарная стадия дерматоза?

Выберите один ответ:

a.

Отрицательная псориазная триада

b.

Возникновение новых элементов сыпи



с.

Положительный симптом Уикхема



d.

Отсутствие роста существующих элементов сыпи



е.

Положительная псориазная триада

Вопрос **4**

Выполнен

Баллов: 1,00 из 1,00

Отметить вопрос

Текст вопроса

На прием к дерматологу обратился больной с обильными шелушащимися высыпаниями на коже. Предварительный диагноз: псориаз. Какие первичные морфологические элементы имелись на коже больного?

Выберите один ответ:



а.

Узелки



b.

Чешуйки



с.

Узлы



d.

Пятна



е.

Бугорки

Вопрос **5**

Выполнен

Баллов: 1,00 из 1,00

Отметить вопрос

### Текст вопроса

При обычном псориазе излюбленной и наиболее частой локализацией высыпаний является все перечисленное, кроме:

Выберите один ответ:

a.

Волосистой части головы

b.

Сгибательных поверхностей конечностей

c.

Области крестца

d.

Локтей и колен

e.

Разгибательных поверхностей конечностей

Вопрос **6**

Выполнен

Баллов: 1,00 из 1,00

Отметить вопрос

### Текст вопроса

Дифференциальную диагностику псориаза надо проводить с:

Выберите один ответ:

a.

Красным плоским лишаем, пиодермитами

b.

Красным плоским лишаем, чесоткой

c.

Экземой, папулезными высыпаниями вторичного периода сифилиса





d.

Красным плоским лишаем, папулезными высыпаниями вторичного периода сифилиса




e.

Вирусными дерматитами, папулезными высыпаниями вторичного периода сифилиса

Вопрос **7**

Выполнен

Баллов: 1,00 из 1,00



Отметить вопрос

### Текст вопроса

У больного псориазом после смазывания папул на коже волосистой части головы и разгибательных поверхностей локтевых и коленных суставов дегтярной мазью развилась эритродермия. Что мы при этом будем наблюдать у больного?

Выберите один ответ:



a.

Более яркое окрашивание существующих элементов сыпи



b.

Поражение кожи лица



c.

Распространение процесса на туловище



d.

Поражение всего кожного покрова




e.

Слияния папул с образованием бляшек

Вопрос **8**

Выполнен

Баллов: 1,00 из 1,00



Отметить вопрос

### Текст вопроса

У больного псориазом через 3 дня после сильного зуда кожи туловища на месте расчесов появились новые папулы, покрытые серебристо-белыми чешуйками. О каком симптоме, характерном для псориаза, может идти речь?

Выберите один ответ:

a.  
Симптом Арди-Горчакова

b.  
Симптом Бенъе

c.  
Симптом Никольского

Симптом Никольского

Симптом Никольского

d.  
Симптом Уикхема

e.  
Симптом Кебнера  
Симптом Кебнера

Симптом Кебнера

Симптом Кебнера

Симптом Кебнера

Вопрос **9**

Выполнен

Баллов: 0,00 из 1,00

Отметить вопрос

Текст вопроса

Дерматолог, осмотрев больного псориазом, сделал заключение о регрессирующей стадии процесса на коже. Что позволило сделать такое заключение?

Выберите один ответ:

a.

Обнаружение «воротничка» Биетта

b.

Наличие псевдоатрофического венчика Воронова

c.

Положительный симптом Уикхема

d.

Положительная изоморфная реакция

e.

Появление феномена «стеаринового пятна»

Вопрос **10**

Выполнен

Баллов: 1,00 из 1,00

Отметить вопрос

#### Текст вопроса

У мужчины на волосистой части головы имеются инфильтративные бляшки розового цвета, покрытые грязно-серыми чешуйками. На разгибательной поверхности локтевых суставов расположены единичные розово-красные лентикулярные узелки, покрытые серебристо-белыми чешуйками, при этом периферия элементов свободна от шелушения, ярко-розового цвета. На туловище определяются единичные милиарные узелки, аналогичные вышеописанным.

Субъективно – зуд. Ваш диагноз:

Выберите один ответ:

a.

Псориаз, стационарная стадия

b.

Псориаз, стадия рецидива

c.

Псориаз, прогрессирующая стадия

d.

Псориаз, регрессирующая стадия




е.

Псориаз, стадия ремиссии

Вопрос **1**

Выполнен

Баллов: 1,00 из 1,00



Отметить вопрос

### Текст вопроса

Какие вирусные болезни передаются половым путем:

Выберите один ответ:



а.

Бородавki



б.

Простой герпес



с.

Остроконечные кондиломы



д.

Опоясывающий лишай




е.

Контагиозный моллюск

Вопрос **2**

Выполнен

Баллов: 1,00 из 1,00



Отметить вопрос

### Текст вопроса

У больной в области затылка, с переходом в ушную область и плечо, на фоне отека и гиперемии определяются сгруппированные пузырьки с толстой покрывкой и серозно-мутным отделяемым. Страдает хроническим наружным отитом. 3 дня назад обратилась к ЛОР-врачу по поводу резких ушных болей, повышение  $t$  до  $39^{\circ}\text{C}$ . ЛОР-врач на момент осмотра патологии не выявил.

Диагноз?

Выберите один ответ:



а.

Опоясывающий лишай



b.

Микробная экзема



c.

Поверхностное стрептококковое импетиго



d.

Простой пузырьковый лишай




e.

Поверхностное стафилококковое импетиго

Вопрос **3**

Выполнен

Баллов: 1,00 из 1,00



Отметить вопрос

Текст вопроса

Комплексное лечение опоясывающего лишая включает:

Выберите один ответ:



a.

Противовирусные препараты



b.

Витамины



c.

Физиотерапевтические методы



d.

Анальгетики




e.

Всё верно

Вопрос **4**

Выполнен

Баллов: 1,00 из 1,00



Отметить вопрос

Текст вопроса

Характерная локализация поражений при Herpes simplex:

Выберите один ответ:

a.

Половой член

b.

Все перечисленное

c.

Конъюнктура

d.

Полость рта


e.

Шейка матки

Вопрос **5**

Выполнен

Баллов: 1,00 из 1,00



Отметить вопрос

### Текст вопроса

Какие вирусы не относятся к группе семейства герпес-вирусов?

Выберите один ответ:

a.

Вирус Эпштейна-Бара

b.

Цитомегаловирус

c.

HPV

d.

HHV2

e.

HHV1

Вопрос **6**

Выполнен

Баллов: 1,00 из 1,00

Отметить вопрос

### Текст вопроса

Какие лабораторные методы можно использовать при диагностике Herpes simplex?  
Выберите один ответ:

a.

Цитология на атипичные клетки, серологические методы, электронная микроскопия

b.

ИФА, ПЦР, световая микроскопия

c.

Биохимический анализ крови, заражение куриных эмбрионов, РИФ

d.

Серологические методы, люминесцентная диагностика, выделение возбудителя в культурах клеток

e.

Заражение куриных эмбрионов, микроскопия в тёмном поле зрения, ПЦР

Вопрос **7**

Выполнен

Баллов: 1,00 из 1,00

Отметить вопрос

### Текст вопроса

Какой морфологический элемент представляет бородавка?  
Выберите один ответ:

a.

Узелок

b.

Бугорок

c.

Волдырь

d.

Пятно




е.

Узел

Вопрос **8**

Выполнен

Баллов: 1,00 из 1,00



Отметить вопрос

Текст вопроса

В каком варианте перечислены дерматологические заболевания, вызываемые вирусами?

Выберите один ответ:



а.

Бородавки, простой герпес, эритезма



б.

Опоясывающий лишай, контагиозный моллюск, эризипелоид



с.

Узелки доильщиц, красный плоский лишай, простой герпес



д.

Контагиозный моллюск, бородавки, опоясывающий лишай




е.

Остроконечные кондиломы, токсический эпидермальный некролиз, лепра

Вопрос **9**

Выполнен

Баллов: 1,00 из 1,00



Отметить вопрос

Текст вопроса

Какие морфологические элементы характерны для простого герпеса:

Выберите один ответ:



а.

Мономорфные – пузырьки



б.

Сгруппированные везикулы, папулы, пузыри





c.  
Гнойнички

d.  
Волдыри

e.  
Пузыри

Вопрос **10**

Выполнен

Баллов: 1,00 из 1,00

Отметить вопрос

Текст вопроса

Назовите возбудителя Herpes zoster:

Выберите один ответ:

a.  
HPV4

b.  
Molitor Hominis

c.  
HPV3

d.  
HPV1

e.  
HPV2

Вопрос **1**

Выполнен

Баллов: 1,00 из 1,00

Отметить вопрос

Текст вопроса

При многоформной экссудативной эритеме в процесс часто вовлекаются:

a.  
Ногти

- b.  Внутренние органы
- c.  Слизистая полости рта
- d.  Красная кайма губ
- e.  Околоногтевые валики

Вопрос **2**

Выполнен

Баллов: 0,00 из 1,00

[Отметить вопрос](#)

#### Текст вопроса

Для листовидной пузырьчатки характерно все, кроме:

- 
- a.  Наличие слоистых чешуе-корок
- b.  Преобладание этой формы у молодых пациентов
- c.  Генерализация процесса по типу эритродермии с нарушением общего состояния
- d.  Медленная эпителизация эрозий
- e.  Поражение слизистой полости рта

Вопрос **3**

Выполнен

Баллов: 1,00 из 1,00

[Отметить вопрос](#)

#### Текст вопроса


Какой этиологический фактор является наиболее частой причиной возникновения герпетиформного дерматита Дюринга?

- a.  
Онкологические заболевания
- b.  
Химические вещества, содержащие галоиды
- c.  
Глютенчувствительная энтеропатия
- d.  
Производственные вредности
- e.  
Бытовые аллергены

Вопрос **4**

Выполнен

Баллов: 1,00 из 1,00



Отметить вопрос

Текст вопроса


Акантолиз – это:

- 
- a.  
Образование вакуолей в клетках мальпигиевого слоя
- b.  
Утолщение рогового слоя
- c.  
Нарушение связей между клетками шиповатого слоя
- d.  
Межклеточный отек
- e.  
Утолщение зернистого слоя

Вопрос **5**

Выполнен

Баллов: 1,00 из 1,00



Отметить вопрос

Текст вопроса

Аутоиммунная реакция при акантолитической пузырчатке направлена против:

a.

Базальной мембраны

b.

Межклеточной субстанции кератиноцитов

c.

Ядерного вещества кератиноцитов

d.

Цитоплазмы кератиноцитов


e.

Цитоплазмы меланоцитов

Вопрос **6**

Выполнен

Баллов: 1,00 из 1,00



Отметить вопрос

Текст вопроса

Тяжелыми вариантами многоформной экссудативной эритемы являются:

a.

Экфолиативный дерматит

b.

Синдром Лайелла

c.

Токсикодермия

d.

Ангioneвротический отек Квинке

e.

Синдром Стивенса-Джонсона

Вопрос **7**

Выполнен

Баллов: 0,00 из 1,00

Отметить вопрос

### Текст вопроса

Клиническими особенностями себорейной пузырчатки являются все, кроме:



a.

Редкое поражение слизистых оболочек полости рта



b.

Относительно доброкачественное течение



c.

Сходство с рубцующимся эритематозом



d.

Локализация на себорейных участках кожного покрова



e.

Локализация на конечностях

Вопрос **8**

Выполнен

Баллов: 1,00 из 1,00

Отметить вопрос

### Текст вопроса

Герпетиформный дерматоз Дюринга отличается от акантолитической пузырчатки:



a.

Сильным зудом, положительным симптомом Асбо-Хансена, группировкой пузырей



b.

Напряженными пузырями, положительной пробой Ядассона, положительной РИФ на IgG в области базальной мембраны



c.

Наличием на коже других высыпаний, положительной РИФ на IgA в области сосочков дермы, положительным симптомом Асбо-Хансена



d.

Внутриэпидермальным расположением пузырей, положительной РИФ на IgG в области базальной мембраны, отрицательным симптомом Никольского




е.  
Группировкой пузырей, наличием на коже других высыпаний, сильным зудом

Вопрос **9**

Выполнен

Баллов: 0,00 из 1,00



Отметить вопрос

### Текст вопроса

Лечение акантолитической пузырчатки проводится:



а.  
Терапевтическими дозами кортикостероидов, цитостатиками



б.  
Сульфоновыми препаратами, использованием плазмафереза



с.  
Использованием плазмафереза, ударными дозами кортикостероидов



д.  
Ударными дозами кортикостероидов, антибиотиками




е.  
Цитостатиками, сульфоновыми препаратами

Вопрос **10**

Выполнен

Баллов: 1,00 из 1,00



Отметить вопрос

### Текст вопроса

В каком варианте все представленные признаки наблюдаются при себорейной пузырчатке?



а.  
Частое поражение области грудины, спины, отсутствие в мазках-отпечатках акантолитических клеток, более благоприятное течение



б.  
Частое отсутствие пузырей, поражения слизистых оболочек, положительный эффект от назначения сульфоновых препаратов



с.  
Выраженная эритема в очагах поражения, частое поражение лица, нередко отсутствие поражения слизистых оболочек

d.  
Частое отсутствие пузырей, разрастание вегетаций в местах высыпаний, нередко поражение волосистой части головы

е.  
Частое поражение лица, волосистой части головы, перхоть

Вопрос **1**

Выполнен

Баллов: 1,00 из 1,00

Отметить вопрос

Текст вопроса

К осложнениям твердого шанкра относятся:

Выберите один ответ:

a.  
Отсутствие плотного инфильтрата в его основании

b.  
Фимоз, парафимоз, гангренизация, фagedенизация

с.  
Гигантские или карликовые размеры

d.  
Болезненность и избыточное выделение тканевой жидкости

е.  
Индуративный отек

Вопрос **2**

Выполнен

Баллов: 1,00 из 1,00

Отметить вопрос

Текст вопроса

Как долго после окончания лечения должны находиться на клинко-серологическом контроле больные с диагнозом первичный серопозитивный сифилис?

Выберите один ответ:



а.  
6 месяцев



б.  
3 года



с.  
3 месяца



д.  
2 года



е.  
1 год

Вопрос **3**

Выполнен

Баллов: 1,00 из 1,00

Отметить вопрос

#### Текст вопроса

Клинические проявления и данные лабораторного обследования позволили венерологу установить диагноз первичный серопозитивный сифилис. В этой стадии можно предположить, что инфицирование произошло:

Выберите один ответ:



а.  
3-4 недели назад



б.  
7 дней назад



с.  
Около 8 недель назад



д.  
Возможно в любой момент в течение года



е.  
Примерно 6 месяцев назад

Вопрос **4**

Выполнен

Баллов: 1,00 из 1,00



Отметить вопрос

### Текст вопроса

Увеличение регионарных лимфоузлов после первичной сифиломы наблюдается: обычно спустя:

Выберите один ответ:

a.

5-8 дней

b.

21 день

c.

1-2 дня

d.

9-12 дней

e.

13-16 дней

Вопрос **5**

Выполнен

Баллов: 1,00 из 1,00

Отметить вопрос

### Текст вопроса

Укажите сроки появления положительных классических серологических реакций после возникновения твердого шанкра:

Выберите один ответ:

a.

5-6 недель

b.

9-10 недель

c.

7-8 недель

d.

11-12 недель



е.

3-4 недели

Вопрос **6**

Выполнен

Баллов: 1,00 из 1,00

Отметить вопрос

### Текст вопроса

Превентивное лечение сифилиса показано, если с момента контакта прошло:

Выберите один ответ:



а.

Менее 2 недель



б.

Более 3 месяцев



с.

Менее 2 месяцев



д.

Менее 3 недель



е.

Более 2 недель

Вопрос **7**

Выполнен

Баллов: 1,00 из 1,00

Отметить вопрос

### Текст вопроса

Укажите осложнения твердого шанкра:

Выберите один ответ:



а.

Гигантский шанкр



б.

Шанкр-амигдалит



c.

Шанкр-панариций

d.

Фагеденизм

e.

Индуративный отек

Вопрос **8**

Выполнен

Баллов: 0,00 из 1,00

Отметить вопрос

Текст вопроса

Перечислите клинические характеристики типичные для твердого шанкра:

Выберите один ответ:

a.

Отсутствие воспаления по периферии

b.

Округлая форма

c.

Лакированное дно

d.

Инфильтрат в основании

e.

Отсутствие болезненности

Вопрос **9**

Выполнен

Баллов: 1,00 из 1,00

Отметить вопрос

Текст вопроса

Какие клинические симптомы бывают у больных первичным сифилисом?

Выберите один ответ:

a.

Папулезный сифилид



b.

Регионарный склераденит



c.

Сифилитическая лейкодерма



d.

Сифилитическая алопеция




e.

Розеолезный сифилид

Вопрос **10**

Выполнен

Баллов: 1,00 из 1,00



Отметить вопрос

Текст вопроса

Укажите признаки, характерные для твердого шанкра:

Выберите один ответ:



a.

Болезненность



b.

Округлый, мягкие и кровоточащие при дотрагивании края



c.

Серозно-гнойное отделяемое



d.

Подрытые края




e.

Плотноэластический инфильтрат в основании

Вопрос **1**

Выполнен

Баллов: 0,00 из 1,00



Отметить вопрос

Текст вопроса

Характерными клиническими проявлениями при вторичном сифилисе будут:

Выберите один ответ:

a.

Твердый шанкр, региональный аденит, лимфангит

b.

Полиаденит, розеола, симптом Пинкуса, твердый шанкр

c.

Сифилитическая рупия, гипертрофические папулы, лейкодерма, гумма

d.

Остатки твердого шанкра, розеола, папулы

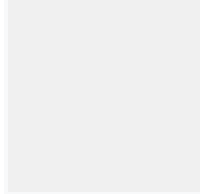
e.

Розеола, папулы, полиаденит, псевдопаралич Парро

Вопрос **2**

Выполнен

Баллов: 1,00 из 1,00



Отметить вопрос

### Текст вопроса

Какой сифилид является косвенным доказательством поражения нервной системы?

Выберите один ответ:

a.

Широкие кондиломы

b.

Рупия

c.

Лейкодерма

d.

Алопеция

e.

Эктима

Вопрос **3**

Выполнен

Баллов: 1,00 из 1,00

Отметить вопрос

### Текст вопроса

Перечислите клинические характеристики, типичные для сифилидов вторичного периода:

Выберите один ответ:

a.

Отсутствие субъективных ощущений

b.

Округлые очертания

c.

Отсутствие периферического роста

d.

Доброкачественность течения

e.

Медно-красный, застойный оттенок

Вопрос **4**

Выполнен

Баллов: 1,00 из 1,00

Отметить вопрос

### Текст вопроса

Высыпания при вторичном свежем сифилисе обычно:

Выберите один ответ:

a.

Обильные

b.

Необильные

c.

Сгруппированные

d.

Неяркой окраски



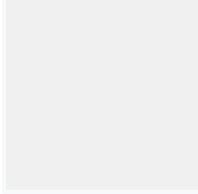
е.

Несимметричные

Вопрос **5**

Выполнен

Баллов: 1,00 из 1,00



Отметить вопрос

Текст вопроса

Наиболее чувствительными серологическими тестами на сифилис является:

Выберите один ответ:



а.

Реакция мобилизации трепонем РИБТ



б.

Реакция иммунофлюоресценции РИФ-абс



с.

Реакция Вассермана



д.

Реакция иммунофлюоресценции РИФ-200




е.

Реакция Колмера

Вопрос **6**

Выполнен

Баллов: 1,00 из 1,00



Отметить вопрос

Текст вопроса

Какие бывают разновидности сифилитической алопеции?

Выберите один ответ:



а.

Тотальная



б.

Пятнистая



с.

Смешанная



d.

Диффузная




e.

Мелкоочаговая

Вопрос **7**

Выполнен

Баллов: 1,00 из 1,00



Отметить вопрос

Текст вопроса

Вторичный период сифилиса начинается:

Выберите один ответ:



a.

Спустя 6-7 месяцев после заражения



b.

Спустя 2-3 месяца после заражения



c.

Спустя 4-5 месяца после заражения



d.

Спустя 2-3 месяца после появления твердого шанкра




e.

Спустя 6-7 недель после заражения

Вопрос **8**

Выполнен

Баллов: 0,00 из 1,00



Отметить вопрос

Текст вопроса

Выберите постулат нехарактерный для вторичного свежего сифилиса:

Выберите один ответ:



a.

Наличие обильной мелкой розеолезной сыпи





b.  
Наличие реакции обострения у 70-80% больных

c.  
Резко положительные КСР с высокими титрами реагинов

d.  
Наличие остатков твердого шанкра

e.  
Наступает через 6 месяцев после заражения

Вопрос **9**

Выполнен

Баллов: 1,00 из 1,00

Отметить вопрос

Текст вопроса

Какие сифилиды встречаются на слизистой полости рта?

Выберите один ответ:

a.  
Пятнистый

b.  
Эрозивный

c.  
Угревидный

d.  
Пигментный

e.  
Папулезный

Вопрос **10**

Выполнен

Баллов: 1,00 из 1,00

Отметить вопрос

Текст вопроса

Для сифилиса скрытого раннего характерным является выявление у полового партнера:

Выберите один ответ:

a.

Позднего нейросифилиса

b.

Третичного сифилиса

c.

Сифилиса висцерального

d.

Манифестной формы сифилиса


e.

Сифилиса скрытого позднего

Вопрос **1**

Выполнен

Баллов: 1,00 из 1,00



Отметить вопрос

Текст вопроса

Гуммы от бугорков отличаются:

Выберите один ответ:

a.

Глубиной залегания и размером

b.

Наличием выраженной воспалительной реакции

c.

Исходом

d.

Гумм обычно несколько

e.

Бугорки располагаются солитарно

Вопрос **2**

Выполнен

Баллов: 0,00 из 1,00

Отметить вопрос

### Текст вопроса

В венерологическое отделение на обследование с подозрением на третичный сифилис при отрицательных результатах РВ поступил больной Х., 57 лет. Анамнез: без особенностей. Об-но: на коже правой голени высыпания бугорков. С каким заболеванием в первую очередь необходимо провести дифференциальную диагностику?

Выберите один ответ:

a.

Обыкновенная (туберкулезная) волчанка

b.

Дискоидная красная волчанка

c.

Фурункулы

d.

Узловатая эритема

e.

Красный плоский лишай

Вопрос **3**

Выполнен

Баллов: 1,00 из 1,00

Отметить вопрос

### Текст вопроса

Разновидностями бугоркового сифилида являются:

Выберите один ответ:

a.

Штопорообразные

b.

Одиночные

c.

Спиралевидные



d.  
Полосовидные



e.  
Группированные

Вопрос **4**

Выполнен

Баллов: 1,00 из 1,00

Отметить вопрос

#### Текст вопроса

Для третичных сифилидов типично все, кроме:

Выберите один ответ:



a.  
Невыраженности воспалительных явлений



b.  
Формирования рубцов



c.  
Медленного роста



d.  
Плотности краев



e.  
Болезненности

Вопрос **5**

Выполнен

Баллов: 1,00 из 1,00

Отметить вопрос

#### Текст вопроса

Больной К. Лечился нерегулярно по поводу сифилиса вторичного рецидивного. Каков прогноз?

Выберите один ответ:



a.  
Клиническое излечение



b.

Сифилис третичный

c.

Серологическое излечение

d.

Летальный исход

e.

Сифилис вторичный свежий

Вопрос **6**

Выполнен

Баллов: 1,00 из 1,00

Отметить вопрос

Текст вопроса

Укажите признаки, характерные для сифилитического аортита:

Выберите один ответ:

a.

Преимущественное поражение средней оболочки аорты

b.

Колбообразное расширение выходной части аорты

c.

Поражение клапанов аорты

d.

Уплотнение стенок аорты

e.

Сужение устьев коронарных сосудов

Вопрос **7**

Выполнен

Баллов: 1,00 из 1,00

Отметить вопрос

Текст вопроса

К формам скрытого сифилиса относятся все перечисленные, кроме:

Выберите один ответ:



a.  
Неуточненный



b.  
Неведомый



c.  
Поздний



d.  
Серонегативный



e.  
Ранний

Вопрос **8**

Выполнен

Баллов: 1,00 из 1,00

Отметить вопрос

#### Текст вопроса

На прием к стоматологу обратился больной с жалобами на чувство стягивания и изменения языка. Язык увеличен в размере, плотный, местами замещен рубцовой тканью, слизистая оболочка его утолщена. При обследовании больного получены положительные серологические анализы крови на сифилис. Какие данные клинической картины (соответствующие периоду заболевания) могут быть получены при обследовании пациента?

Выберите один ответ:



a.  
Единичные папулезные высыпания в паховых складках



b.  
Блюдцеобразная безболезненная язва на головке полового члена



c.  
Сгруппированные полушаровидные, плотные, медно-красные высыпания на коже спины, размером с вишневую косточку, местами изъязвившиеся



d.  
Диффузная гиперемия зева и миндалин



e.  
Эрозированные папулы в углах рта

Вопрос **9**

Выполнен

Баллов: 1,00 из 1,00

Отметить вопрос

Текст вопроса

К дерматологу обратился больной С. 60 лет с жалобами на наличие язвы в области левой голени. Объективно: на передней поверхности левой голени верхней трети имеется язва, размерами 3 на 4 см с округлыми очертаниями и ровными плотными приподнятыми краями. На дне язвы имеются некротические массы желто-серого цвета. Исходом какого элемента является язва у данного больного?

Выберите один ответ:

a.

Папулы

b.

Бугорка

c.

Узла

d.

Пузыря

e.

Гнойничка

Вопрос **10**

Выполнен

Баллов: 1,00 из 1,00

Отметить вопрос

Текст вопроса

С какими заболеваниями следует дифференцировать бугорковый сифилид?

Выберите один ответ:

a.

Контагиозным моллюском

b.

Псориазом

c.  
Туберкулезной волчанкой

d.  
Папулонекротическим туберкулезом

e.  
Красным плоским лишаем

Вопрос **11**

Выполнен

Баллов: 0,00 из 1,00

Отметить вопрос

Текст вопроса

Симптом Фурнье (розеола Фурнье) – кольцевидная розеола большого размера. При каком диагнозе он будет положительный?

Выберите один ответ:

a.  
Ранний врожденный сифилис

b.  
Вторичный рецидивный сифилис

c.  
Вторичный свежий сифилис

d.  
Поздний врожденный сифилис

e.  
Третичный сифилис

Вопрос **1**

Выполнен

Баллов: 0,00 из 1,00

Отметить вопрос

Текст вопроса

Выберите признаки, не характерные для позднего врожденного сифилиса?

Выберите один ответ:

a.



Зубы Гетчинсона



b.

ДиастемаГаше



c.

Паренхиматозный кератит



d.

Саблевидные голени



e.

ПсевдопараличПарро

Вопрос **2**

Выполнен

Баллов: 1,00 из 1,00

Отметить вопрос

### Текст вопроса

У ребенка 2-х месяцев отмечается шумное, свистящее дыхание, сухой насморк. Родился с весом 2 кг, рост 45 см. При осмотре: кожные покровы сухие с бледно-землистым оттенком. Подкожно-жировая клетчатка развита слабо. Ребенок беспокойный, часто кричит; отмечается резкое сопение носа, напоминающее лошадиный храп за счет обильного гнойного отделяемого из носовых ходов. На коже ладоней единичные пузыри с серозно-геморрагическим содержимым, окруженные ободком синюшного инфильтрата. Поставьте диагноз:

Выберите один ответ:



a.

Неспецифический ринит



b.

Эпидемическая пузырчатка новорожденных, сифилитический ринит



c.

Ранний врожденный сифилис, сифилитический ринит



d.

Ранний врожденный сифилис, гуммозное поражение носового скелета



e.

Ранний врожденный сифилис. Этмоидит

Вопрос **3**

Выполнен

Баллов: 1,00 из 1,00

Отметить вопрос

### Текст вопроса

Чаще всего, при раннем врожденном сифилисе поражается:

Выберите один ответ:

a.

Печень

b.

Легкие

c.

Почки

d.

Желудок

Вопрос **4**

Выполнен

Баллов: 1,00 из 1,00

Отметить вопрос

### Текст вопроса

Какие группы признаков выделяют при позднем врожденном сифилисе?

Выберите один ответ:

a.

Вероятные

b.

Субъективные симптомы

c.

Безусловные

d.

Стигмы (дистрофии)

e.

Объективные

Вопрос **5**

Выполнен  
Баллов: 1,00 из 1,00

Отметить вопрос

### Текст вопроса

У подростка 12 лет отмечается неправильное развитие костей нижних конечностей. Страдает слабоумием. Беспокоят частые головные боли. При осмотре полости рта: верхние центральные резцы бочковидной формы, сужены в направлении режущей поверхности, по свободному краю зубов видны полулунные серповидные выемки, нижние конечности деформированы – большеберцовые кости искривлены кпереди. Поставьте диагноз?

Выберите один ответ:

a.  
Сифилитические остеохондриты

b.  
Сифилис третичный

c.  
Рахит

d.  
Зубы Гетчинсона, саблевидные голени

e.  
Псевдопаралич Парро

Вопрос **6**  
Выполнен  
Баллов: 1,00 из 1,00

Отметить вопрос

### Текст вопроса

К безусловным (патогномичным) признакам позднего врожденного сифилиса относится только «триада Гетчинсона». Это:

Выберите один ответ:

a.  
Гетчинсоновы зубы, «саблевидные голени», «готическое небо»

b.

Гетчинсоновы зубы (бочкообразные верхние средние резцы с выемкой по свободному краю), паренхиматозный кератит и лабиринтная глухота

с.

Гетчинсоновы зубы, паренхиматозный кератит и радиальные рубцы Робинсона-Фурнье

d.

Утолщение грудинного конца ключицы (симптом Авститидийского), Гетчинсоновы зубы, паренхиматозный кератит

е.

Гетчинсоновы зубы, «саблевидные голени» и лабиринтная глухота

Вопрос **7**

Выполнен

Баллов: 1,00 из 1,00

Отметить вопрос

#### Текст вопроса

У ребенка 2 мес. отмечается затруднение носового дыхания. Родился с массой 2 кг. Рост 40 см. Объективно: при осмотре кожные покровы сухие с бледно-землистым оттенком, выражены явления гипотрофии. Ребенок беспокойный, отмечается положительный симптом Систо. Носовое дыхание напоминает лошадиный храп. На коже ладоней отмечаются единичные пузыри с серозно-геморрагическим содержимым, расположенные на плотном инфильтрированном основании. Поставьте диагноз?

Выберите один ответ:

a.

Эпидемическая пузырчатка новорожденных

b.

Врожденный эпидермолиз

с.

Стрептококковое импетиго

d.

Сифилитическая пузырчатка новорожденных

е.

Стафилококковое импетиго

Вопрос **8**

Выполнен

Баллов: 1,00 из 1,00

Отметить вопрос

### Текст вопроса

Наличие у больного паренхиматозного кератита при отсутствии других признаков сифилиса:

Выберите один ответ:

a.

Для уточнения необходимы данные о матери

b.

Позволяет поставить диагноз врожденного сифилиса

c.

Необходимы данные серологических реакций крови

d.

Не позволяет поставить этот диагноз

e.

Для уточнения необходимы данные об отце

Вопрос **9**

Выполнен

Баллов: 1,00 из 1,00

Отметить вопрос

### Текст вопроса

Какие объективные симптомы позволяют заподозрить у ребенка менингоэнцефалит?

Выберите один ответ:

a.

Зрачковые расстройства

b.

Рвота

c.

Ригидность затылочных мышц

d.

Беспричинный крик



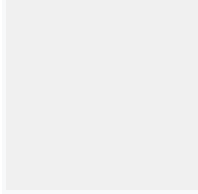
е.

## Парезы

Вопрос **10**

Выполнен

Баллов: 1,00 из 1,00



Отметить вопрос

### Текст вопроса

Перечислите клинические симптомы диффузной папулезной инфильтрации Гохзингера?

Выберите один ответ:



а.

Образование радиальных рубцов Робинсона-Фурнье



б.

Наличие плотного инфильтрата и глубоких трещин



с.

Появляется на 8-10 неделе жизни



д.

Процесс усугубляется при крике, сосании материнской груди




е.

Локализуется вокруг рта, на ладонях, ягодицах

Вопрос **1**

Выполнен

Баллов: 1,00 из 1,00



Отметить вопрос

### Текст вопроса

У какой категории пациентов гонококк может поражать многослойный неороговевающий эпителий?

Выберите один ответ:



а.

Алкоголики



б.

Онкологические больные



с.  
Беременные



d.  
Девочки



e.  
Пожилые люди

Вопрос **2**

Выполнен

Баллов: 1,00 из 1,00

Отметить вопрос

### Текст вопроса

Какой метод исследования применяют для топической диагностики уретрита?

Выберите один ответ:



a.  
Комбинированная провокация



b.  
Уретроскопия



с.  
Двухстаканная проба



d.  
Проба Ульцмана



e.  
Реакция Борде-Жангу

Вопрос **3**

Выполнен

Баллов: 1,00 из 1,00

Отметить вопрос

### Текст вопроса

Какой антибиотик следует выбрать при лечении смешанной гонорейно-трихомонадной инфекции?

Выберите один ответ:



- a.  
Метронидазол
- b.  
Пенициллин
- c.  
Спектиномицин
- d.  
Азитромицин
- e.  
Доксициклин

Вопрос **4**  
Выполнен  
Баллов: 1,00 из 1,00

 Отметить вопрос

#### Текст вопроса

Укажите причины незавершённого фагоцитоза при гонорее:  
Выберите один ответ:

- 
- a.  
Одновременное сочетание гонококковой и трихомонадной инфекций
- b.  
Ассоциация гонококка с уреаплазмами
- c.  
Гиперпродукция гонококками эндотоксина
- d.  
Всё перечисленное верно

Вопрос **5**  
Выполнен  
Баллов: 1,00 из 1,00

 Отметить вопрос

#### Текст вопроса

Какому контингенту пациентов для подтверждения диагноза гонореи необходимо проводить культуральную диагностику?



Выберите один ответ:

a.

Декретированный контингент

b.

Беременные

c.

Призывники

d.

Женщины старше 60 лет

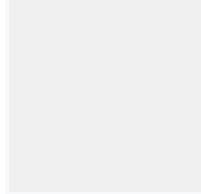
e.

Девочки

Вопрос **6**

Выполнен

Баллов: 1,00 из 1,00



Отметить вопрос

### Текст вопроса

Перечислите виды провокации, входящие в состав комбинированной провокации?

Выберите один ответ:

a.

Химическая

b.

Физиотерапевтическая

c.

Алиментарная

d.

Механическая

e.

Иммунобиологическая

Вопрос **7**

Выполнен

Баллов: 0,00 из 1,00

Отметить вопрос

### Текст вопроса

Через какие промежутки времени после комбинированной провокации берут мазки на гонококк?

Выберите один ответ:

a.

Через 96 часов

b.

Через 12 часов

c.

Через 24 часа

d.

Через 48 часов

e.

Через 72 часа

Вопрос **8**

Выполнен

Баллов: 1,00 из 1,00

Отметить вопрос

### Текст вопроса

Критериями излеченности при хронической и осложненной гонорее являются:

Выберите один ответ:

a.

Отсутствие или нерезко выраженные изменения в уретре при уретроскопии

b.

Отсутствие роста гонококка на питательных средах

c.

Нормальный состав секрета простаты

d.

Отсутствие гонококков при бактериоскопическом исследовании



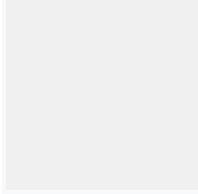
е.

Отсутствие изменений простаты и семенных пузырьков при пальпации

Вопрос **9**

Выполнен

Баллов: 1,00 из 1,00



Отметить вопрос

### Текст вопроса

Какие клинические симптомы характерны для гонореи у девочек?

Выберите один ответ:



а.

Поражаются цервикальный канал и уретра



б.

Обильные слизисто-гнойные выделения



с.

Поражаются слизистая влагалища и преддверия



д.

Острое течение




е.

Торпидное течение

Вопрос **10**

Выполнен

Баллов: 1,00 из 1,00



Отметить вопрос

### Текст вопроса

Перечислите осложнения заднего уретрита:

Выберите один ответ:



а.

Орхоэпидидимит



б.

Литтреит



с.

Парауретрит

d.

Цистит


e.

Простатит

Вопрос **1**

Выполнен

Баллов: 0,00 из 1,00



Отметить вопрос

Текст вопроса

Вторичным элементом сыпи, являющимся результатом нарушения целостности эпидермиса, являются:

Выберите один ответ:

a.

Эрозия

b.

Язва

c.

Трещина

d.

Все перечисленное


e.

Рубец

Вопрос **2**

Выполнен

Баллов: 0,00 из 1,00



Отметить вопрос

Текст вопроса

К вторичным морфологическим элементам относятся:

Выберите один ответ:

a.

Папула



b.

Узел



c.

Лихенификация



d.

Пятно




e.

Корка

Вопрос **3**

Выполнен

Баллов: 1,00 из 1,00



Отметить вопрос

Текст вопроса

Выберите из перечисленных пятен геморрагическое:

Выберите один ответ:



a.

Эритема



b.

Телеангиэктазии



c.

Розеола



d.

Петехии




e.

Веснушки

Вопрос **4**

Выполнен

Баллов: 1,00 из 1,00



Отметить вопрос

Текст вопроса

Вакуольная дегенерация – это:

Выберите один ответ:

a.

Внеклеточный отек

b.

Внутриклеточный отек

c.

Образование вакуолей в цитоплазме эпидермоцитов

d.

Разрушение ядра клетки


e.

Разрыв десмосом

Вопрос **5**

Выполнен

Баллов: 0,00 из 1,00



Отметить вопрос

### Текст вопроса

Недостаток в организме витаминов группы В обуславливает всё вышеперечисленное, кроме:

Выберите один ответ:

a.

Заед

b.

Глосситов

c.

Фолликулярного гиперкератоза

d.

Пеллагры

e.

Дистрофии ногтей

Вопрос **6**

Выполнен

Баллов: 1,00 из 1,00

Отметить вопрос

### Текст вопроса

Для определения патоморфологии пузырных поражений используют:

Выберите один ответ:

a.

Определение симптома Никольского

b.

Кремы и мази

c.

Кожные пробы

d.

Дермографизм

e.

Диаскопию

Вопрос **7**

Выполнен

Баллов: 0,00 из 1,00

Отметить вопрос

### Текст вопроса

При образовании пузырьков гистологически может наблюдаться все, кроме

Выберите один ответ:

a.

Спонгиоза

b.

Акантолиза

c.

Вакуольной дегенерации

d.

Баллонирующей дегенерации

Вопрос **8**

Выполнен  
Баллов: 1,00 из 1,00

Отметить вопрос

### Текст вопроса

Что является воспалительным сосудистым пятном?

Выберите один ответ:

a.

Волдырь

b.

Петехии

c.

Телеангиоэктазии

d.

Пурпура

e.

Розеола

Вопрос **9**

Выполнен  
Баллов: 1,00 из 1,00

Отметить вопрос

### Текст вопроса

Чувство давления воспринимается с помощью:

Выберите один ответ:

a.

Телец Фатер-Пачини

b.

Телец Мейснера

c.

Свободных нервных окончаний

d.

Колб Краузе





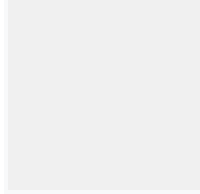
е.

Телец Руффини

Вопрос **10**

Выполнен

Баллов: 1,00 из 1,00



Отметить вопрос

Текст вопроса

В дерме различают слои:

Выберите один ответ:



а.

Базальный



б.

Правильно ViD



с.

Сосочковый



д.

Сетчатый




е.

Сосудистый

Вопрос **1**

Выполнен

Баллов: 1,00 из 1,00



Отметить вопрос

Текст вопроса

Жалобы на повышение температуры тела до 380С, головную боль, болезненный инфильтрат в области подбородка. Выставлен диагноз: фурункул в области подбородка.Какой морфологический элемент характерен для фурункула?

Выберите один ответ:



а.

Папула



б.

Бугорок



с.  
Гнойничок



d.  
Волдырь



e.  
Узел

Вопрос **2**

Выполнен

Баллов: 1,00 из 1,00

Отметить вопрос

### Текст вопроса

Основное различие между фурункулом и фурункулезом в:

Выберите один ответ:



a.  
Количестве высыпаний



b.  
Развитии осложнений



с.  
Локализации высыпаний



d.  
Общей симптоматике



e.  
Характере течения

Вопрос **3**

Выполнен

Баллов: 1,00 из 1,00

Отметить вопрос

### Текст вопроса

При лечении неосложненного фурункула используются все, кроме:

Выберите один ответ:



a.

УВЧ



b.

Антибиотиков широкого спектра



c.

Хирургического лечения



d.

«Ихтиоловой лепешки»



e.

УФО

Вопрос **4**

Выполнен

Баллов: 1,00 из 1,00

Отметить вопрос

Текст вопроса

У 5-летней девочки в области лица имеются множественные фликтены с дряблой покрывкой, прозрачным жидким, опалесцирующим содержимым, окруженные воспалительным ободком по периферии, местами имеются эрозии, серозные корочки. Ваш диагноз?

Выберите один ответ:



a.

Стафилококковое импетиго



b.

Стрептококковое импетиго



c.

Вульгарный сикоз



d.

Простой пузырьковый лишай



e.

Вульгарное импетиго

Вопрос **5**

Выполнен

Баллов: 1,00 из 1,00

Отметить вопрос

### Текст вопроса

К глубоким формам стрептодермий относится все перечисленное, кроме:  
Выберите один ответ:

a.

Стрептококкового импетиго

b.

Хронической диффузной стрептодермии

c.

Эктимы стрептококковой

d.

Фурункул

e.

Рожистого воспаления

Вопрос **6**

Выполнен

Баллов: 1,00 из 1,00

Отметить вопрос

### Текст вопроса

Симптомами стрептококковых пиодермий являются:  
Выберите один ответ:

a.

Поражение сально-волосяных фолликулов и потовых желез

b.

Гнойнички плоские, дряблые

c.

Все перечисленное

d.

Гнойнички напряженные, конической или полушаровидной формы

е.

Ничего из перечисленного

Вопрос **7**

Выполнен

Баллов: 1,00 из 1,00

Отметить вопрос

Текст вопроса

У ребенка, посещающего детский сад, на подбородке появились небольшие красные пятна, на месте которых образовались полостные элементы до 0,5 см в диаметре, с дряблой крышкой и гнойным содержимым. Со слов матери, у двух детей в группе имеются подобные высыпания. Ваш диагноз?

Выберите один ответ:

а.

Эпидемическая пузырчатка новорожденных

б.

Вульгарное импетиго

с.

Интертригинозное импетиго

д.

Буллезное импетиго

е.

Стрептококковое импетиго

Вопрос **8**

Выполнен

Баллов: 1,00 из 1,00

Отметить вопрос

Текст вопроса

Больной 60 лет, страдающий алкоголизмом, обратился к врачу дермато-венерологу по поводу болезненного образования в области правой голени. Объективно: имеется язва с кровоточащим дном, покрытым грязно-серым налетом и мягкими отечными застойногиперемированными краями. Ваш диагноз?

Выберите один ответ:

а.

Фурункул



b.  
Колликвативный туберкулез



c.  
Узловатая эритема



d.  
Эктима вульгарная

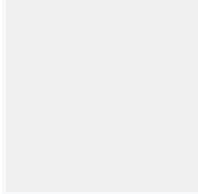


e.  
Стрептококковое импетиго

Вопрос **9**

Выполнен

Баллов: 1,00 из 1,00



Отметить вопрос

### Текст вопроса

В какой строке все перечисленные гнойничковые заболевания требуют назначения антибиотиков?

Выберите один ответ:



a.  
Фолликулит, эктима



b.  
Фурункулез, карбункул, сикоз



c.  
Остиофолликулит, импетиго



d.  
Карбункул, остиофолликулит




e.  
Рупия, фурункулез

Вопрос **10**

Выполнен

Баллов: 1,00 из 1,00



Отметить вопрос

### Текст вопроса

У мужчины после механической травмы лица, вследствие бритья, через несколько дней появились множественные пустулы величиной с булавочную головку, пронизаны в центре пушковым волосом с густым сливкообразным желтоватым гнойным содержимым, окруженные островоспалительным венчиком гиперемии. Ваш диагноз? Выберите один ответ:

a.

Сикоз вульгарный

b.

Множественные фурункулы лица

c.

Стафилококковое импетиго

d.

Вульгарное импетиго

e.

Стрептококковое импетиго

Вопрос **1**

Выполнен

Баллов: 1,00 из 1,00

Отметить вопрос

### Текст вопроса

Укажите клинические особенности течения чесотки у детей:

Выберите один ответ:

a.

Все верно

b.

Часто возникает скабиозная лимфопазия кожи

c.

Поражаются лицо и волосистая часть головы

d.

В процесс могут вовлекаться ногтевые пластинки

e.

Заболевание часто осложняется вторичной пиодермией

Вопрос **2**

Выполнен  
Баллов: 1,00 из 1,00

Отметить вопрос

### Текст вопроса

У ребенка 10 лет в области межпальцевых складок кистей, коже живота, внутренней поверхности бедер видны мелкие красные папулы, имеющие тенденцию к попарному расположению. В центре отдельных папул расположены пузырьки или серозно-геморрагические корочки. На коже бедер видны множественные гнойнички. Ваш диагноз?

Выберите один ответ:

a.

Экзема

b.

Чесотка

c.

Токсикодермия

d.

Аллергический дерматит

e.

Нейродермит

Вопрос **3**

Выполнен  
Баллов: 1,00 из 1,00

Отметить вопрос

### Текст вопроса

Диагностика платяного педикулеза основана на:

Выберите один ответ:

a.

Зуда

b.

Наличию уртикарных и папулезных элементов

c.



Выявлении вшей



d.

Наличию линейных расчесов




e.

Все верно

Вопрос **4**

Выполнен

Баллов: 1,00 из 1,00



Отметить вопрос

Текст вопроса

Выберите утверждение не характерное для платяных вшей:

Выберите один ответ:



a.

При длительном течении болезни в пораженных местах развиваются участки утолщения кожи



b.

При нарастании зуда появляются расчесы, может присоединиться вторичная инфекция



c.

При длительном течении болезни в пораженных местах развивается атрофия кожи  
После лечения остаются гиперпигментированные пятна




d.

Паразитируют в местах соприкосновения складок и швов белья с телом

Вопрос **5**

Выполнен

Баллов: 1,00 из 1,00



Отметить вопрос

Текст вопроса

Чесотка "чистоплотных":

Выберите один ответ:



a.

Клинические проявления минимально выраженные



b.

Все перечисленное верно

с.

Беспокоит зуд

d.

Выявляется у часто моющихся людей

е.

Единичные чесоточные ходы

Вопрос **6**

Выполнен

Баллов: 1,00 из 1,00

Отметить вопрос

Текст вопроса

Осложнения головного педикулеза:

Выберите один ответ:

a.

Повышение температуры

b.

Пиодермия

с.

Аллергические реакции

d.

Алопеция

е.

Озноб

Вопрос **7**

Выполнен

Баллов: 1,00 из 1,00

Отметить вопрос

Текст вопроса

Укажите наиболее частое осложнение чесотки:

Выберите один ответ:

a.  
Все вышеперечисленное

b.  
Рубцовая атрофия кожи

c.  
Флегмоны


d.  
Вторичная пиодермия

e.  
Сепсис

Вопрос **8**

Выполнен

Баллов: 1,00 из 1,00



Отметить вопрос

### Текст вопроса

Норвежская чесотка (выберите правильное утверждение):

Выберите один ответ:

a.  
Правильно B,C

b.  
Обычно бывает у инвалидов и умственно отсталых людей

c.  
Вызывается аномальной реакцией хозяина


d.  
Представляет географическую разновидность обычной чесотки

e.  
Вызывается чесоточными клещами, паразитами животных

Вопрос **9**

Выполнен

Баллов: 1,00 из 1,00



Отметить вопрос

### Текст вопроса

Укажите, в каком слое кожи самка чесоточного клеща прокладывает чесоточный ход:  
Выберите один ответ:

a.

Базальный

b.

Шиповидный

c.

Роговой

d.

Блестящий

e.

Зернистый

Вопрос **10**

Выполнен

Баллов: 1,00 из 1,00

Отметить вопрос

### Текст вопроса

Больному при обращении к дерматовенерологу выставили диагноз чесотка. По каким морфологическим элементам выставили диагноз?

Выберите один ответ:

a.

Пятна и чешуйки

b.

Пузырьки и эрозии

c.

Волдыри и эскориации

d.

Лихенификация и эскориации

e.

Папулы и везикулы

Вопрос **1**

Выполнен

Баллов: 1,00 из 1,00

Отметить вопрос

### Текст вопроса

Выберите определение дерматита. Дерматит – это:

Выберите один ответ:

a.

Инфекционное паразитарное заболевание кожи, вызываемое чесоточным зуднем, сопровождающееся ночным зудом кожного покрова, расчёсами, парными папуло-везикулами и чесоточными ходами

b.

Атопический дерматит

c.

Воспаление кожи, возникающее в результате действия на неё экзогенных факторов химической или физической природы

d.

Микоз гладкой кожи невоспалительного характера с поражением рогового слоя эпидермиса

Вопрос **2**

Выполнен

Баллов: 1,00 из 1,00

Отметить вопрос

### Текст вопроса

Какие мероприятия проводят при отеке Квинке?

Выберите один ответ:

a.

Преднизолон при тяжелых состояниях

b.

Антигистаминные препараты

c.

Мочегонные препараты

d.

Отмена агента, вызвавшего реакцию



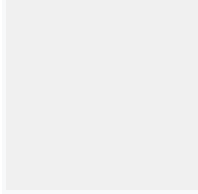
е.

Все перечисленное верно

Вопрос **3**

Выполнен

Баллов: 1,00 из 1,00



Отметить вопрос

### Текст вопроса

Для очагового нейродермита (лихенаИдаля) характерны следующие зоны в очаге поражения:

Выберите один ответ:



а.

Лихенификации



б.

Вегетации



с.

Папулезная



д.

Гиперпигментации




е.

Атрофии

Вопрос **4**

Выполнен

Баллов: 1,00 из 1,00



Отметить вопрос

### Текст вопроса

Какие мази, помимо кортикостероидов, содержат антибиотики?

Выберите один ответ:



а.

Синаflan



б.

Гиоксизон



с.  
Флуцинар

d.  
Кортомицетин

e.  
Белогент

Вопрос **5**  
Выполнен  
Баллов: 1,00 из 1,00

Отметить вопрос

#### Текст вопроса

Для лечения токсикодермий не применяют:

Выберите один ответ:

a.  
Системные глюкокортикоиды

b.  
Дезинфицирующие и эпителизирующие средства

с.  
Дезинтоксикационную терапию

d.  
Нестероидные противовоспалительные средства

e.  
Антигистаминные и гипосенсибилизирующие средства

Вопрос **6**  
Выполнен  
Баллов: 1,00 из 1,00

Отметить вопрос

#### Текст вопроса

Для второй возрастной фазы атопического дерматита характерно:

Выберите один ответ:

a.  
Склонность к развитию эритродермии



b.

Расположение высыпаний в складках



c.

Атопический хейлит



d.

Островоспалительные явления с экссудацией




e.

Наличие «атопического лица» у больных с высокой степенью активности

Вопрос **7**

Выполнен

Баллов: 1,00 из 1,00



Отметить вопрос

Текст вопроса

Укажите этиологические факторы токсикодермий:

Выберите один ответ:



a.

Всё перечисленное верно



b.

Лекарства



c.

Пищевые факторы




d.

Производственные химические факторы

Вопрос **8**

Выполнен

Баллов: 0,00 из 1,00



Отметить вопрос

Текст вопроса

Какие морфологические элементы характерны для пациентов с кожным зудом?

Выберите один ответ:



a.



Папулы

b.

Кровянистые корочки

c.

Везикулы

d.

Розеолы

e.

Расчесы

Вопрос **9**

Выполнен

Баллов: 0,00 из 1,00

Отметить вопрос

Текст вопроса

Причинами, способствующими появлению вторичных инфекций у детей с атопическим дерматитом, являются:

Выберите один ответ:

a.

Наличие очагов хронической инфекции

b.

Применение гормональных мазей

c.

Расчесы

d.

Изменение pH кожи при использовании ванн с дубящими препаратами

e.

Нарушения иммунитета

Вопрос **10**

Выполнен

Баллов: 1,00 из 1,00

Отметить вопрос

### Текст вопроса

Для третьей возрастной фазы атопического дерматита характерно:

Выберите один ответ:

a.

Хроническое воспаление в очагах

b.

Поражение кожи верхней части туловища и лица

c.

Поражение только крупных складок

d.

Экссудация и мокнутие в периоды обострения

e.

Лихенизация в очагах поражения

Вопрос **1**

Выполнен

Баллов: 1,00 из 1,00

Отметить вопрос

### Текст вопроса

При онихомикозе поражаются:

Выберите один ответ:

a.

Волосы

b.

Слизистые

c.

Ногти

d.

Крупные складки

e.

Кожа стоп

Вопрос **2**

Выполнен

Баллов: 1,00 из 1,00

Отметить вопрос

### Текст вопроса

У больного на верхней половине туловища множественные гипопигментированные пятна разной конфигурации и размеров, которые появились после загара. Местами отмечаются единичные жёлто-бурые пятна с отрубевидным шелушением на поверхности. Проба Бальцера положительная. Поставьте клинический диагноз?



А.  
Красный плоский лишай



В.  
Псориаз



С.  
Вторичный сифилис



Д.  
Розовый лишай



Е.  
Разноцветный лишай

Вопрос **3**

Выполнен

Баллов: 1,00 из 1,00

Отметить вопрос

### Текст вопроса

Обострения микозов стоп провоцируются всеми перечисленными факторами, кроме:  
Выберите один ответ:



a.  
Прием антибиотиков широкого спектра



b.  
Механические и химические травмы кожи стоп



c.  
Ежедневное применение ванночек с отваром коры дуба



d.  
Ношение плохо вентилируемой обуви



e.  
Сахарный диабет

Вопрос **4**

Выполнен

Баллов: 1,00 из 1,00

Отметить вопрос

#### Текст вопроса

Для наружного лечения микозов применяются все перечисленные препараты, кроме:  
Выберите один ответ:



a.  
Ламизила



b.  
Преднизолона



c.  
Клотримазола



d.  
Микозолона



e.  
Микосептина

Вопрос **5**

Выполнен

Баллов: 1,00 из 1,00

Отметить вопрос

### Текст вопроса

Атрофия ногтевых пластинок может развиваться при:

Выберите один ответ:

a.

Травматизации и нарушениях кровообращения

b.

Эндокринопатиях

c.

Все верно

d.

Грибковых поражениях

e.

Болезнях центральной и периферической нервной системы

Вопрос **6**

Выполнен

Баллов: 1,00 из 1,00

Отметить вопрос

### Текст вопроса

Больной 45 лет жалуется на зуд и болезненность в межпальцевых складках стоп. Обно: в складках между 4 и 5 пальцами обеих стоп на гиперемизованном фоне определяются трещины и эрозии, окруженные по периферии белесоватым отслаивающимся роговым слоем эпидермиса. Ваш предположительный диагноз?

Выберите один ответ:

a.

Эпидермофития стоп (сквамозно-гиперкератотическая форма)

b.

Эпидермофития стоп (стертая форма)

c.

Эпидермофития стоп (интертригинозная форма)

d.

Эпидермофития стоп (дисгидротическая форма)

e.

Кандидоз стоп

Вопрос **7**

Выполнен

Баллов: 1,00 из 1,00

Отметить вопрос

### Текст вопроса

Для общей терапии микозов применяются все перечисленные препараты, кроме:  
Выберите один ответ:

a.

Дефазолина

b.

Тербинафина

c.

Итраконазола

d.

Гризеофульвина

Вопрос **8**

Выполнен

Баллов: 0,00 из 1,00

Отметить вопрос

### Текст вопроса

У больного 50 лет, находящегося на стационарном лечении в гастроэнтерологическом отделении по поводу язвенной болезни желудка, обострения хронического холецистита. При осмотре врач заметил высыпания на туловище. Вызванный на консультацию дерматолог выставил диагноз: разноцветный лишай. Какова Ваша лечебная тактика?

Выберите один ответ:

a.

Тербинафин спрей 3 нед.

b.

Тербинафин по 250 мг/сут.

с.

Флюконазол крем 3 нед.

d.

Итраконазол по 200 мг/сут.

е.

Кетоконазол по 200 мг/сут.

Вопрос **9**

Выполнен

Баллов: 1,00 из 1,00

Отметить вопрос

#### Текст вопроса

Для общей терапии дерматомикозов используют:

Выберите один ответ:

a.

Орунгал

b.

Низорал

с.

Ламизил

d.

Гризеофульвин

е.

Все перечисленное

Вопрос **10**

Выполнен

Баллов: 1,00 из 1,00

Отметить вопрос

#### Текст вопроса

Пациенту дерматологом был установлен диагноз паразитарный сикоз. Больной работает на ферме, имеет контакт с коровами, телятами. Каковы мероприятия профилактики этой формы микоза?



А.  
Дезинфекция белья



В.  
Выявление случаев заболевания микозов среди коров, телят; лечение животных



С.  
Выявления источника грибкового заболевания среди кошек, собак; лечение животных



Д.  
Выявление случаев микозов стоп среди членов семьи, их лечение




Е.  
Бритье волос на голове

Вопрос **1**

Выполнен

Баллов: 1,00 из 1,00



Отметить вопрос

### Текст вопроса

У больного псориазом через 3 дня после сильного зуда кожи туловища на месте расчесов появились новые папулы, покрытые серебристо-белыми чешуйками. О каком симптоме, характерном для псориаза, может идти речь?

Выберите один ответ:



а.  
Симптом Бенъе



б.  
Симптом Уикхема



с.  
Симптом Никольского





d.  
Симптом Кебнера



e.  
Симптом Арди-Горчакова

Вопрос **2**

Выполнен

Баллов: 1,00 из 1,00

Отметить вопрос

Текст вопроса

У больного на коже туловища, верхних и нижних конечностей обнаружены множественные, интенсивно красного цвета, плоские, милиарные папулы с незначительным шелушением и зудом. С целью дифференциальной диагностики между псориазом и красным плоским лишаем сделана биопсия элемента. Какие патоморфологические изменения будут говорить в пользу псориаза?

Выберите один ответ:



a.  
Паракератоз, акантоз, папилломатоз, периваскулярные инфильтраты



b.  
Спонгиоз, акантоз, папилломатоз, периваскулярные инфильтраты



c.  
Паракератоз, гранулез, акантоз, периваскулярные инфильтраты



d.  
Паракератоз, гранулез, папилломатоз, периваскулярные инфильтраты



e.  
Гранулез, акантоз, папилломатоз, периваскулярные инфильтраты

Вопрос **3**

Выполнен

Баллов: 1,00 из 1,00

Отметить вопрос

Текст вопроса

У мужчины на волосистой части головы определяются инфильтрированные бляшки покрытые грязно-серыми чешуйками. На разгибательной поверхности локтевых суставов расположены единичные розово-красные лентикулярные узелки покрытые серебристо-белыми чешуйками, при этом периферия элементов ярко-розового цвета, шелушения нет. На туловище определяются единичные милиарные узелки, аналогичные вышеописанным. Субъективно – зуд. Ваш диагноз:



A.

Вторичный свежий сифилис



B.

Псориаз, стационарная стадия



C.

Обострение красного плоского лишая



D.

Псориаз, прогрессирующая стадия




E.

Вторичный рецидивный сифилис

Вопрос **4**

Выполнен

Баллов: 1,00 из 1,00



Отметить вопрос

Текст вопроса

Дерматолог, осмотрев больного псориазом, сделал заключение о регрессирующей стадии процесса на коже. Что позволило сделать такое заключение?

Выберите один ответ:



a.

Наличие псевдоатрофического венчика Воронова



b.

Положительная изоморфная реакция



c.

Обнаружение «воротничка» Биетта



d.

## Положительный симптом Уикхема



е.

Появление феномена «стеаринового пятна»

Вопрос **5**

Выполнен

Баллов: 1,00 из 1,00

Отметить вопрос

### Текст вопроса

У больного А., 37 лет, на коже

разгибательных поверхностей конечностей определяются розово-красные папулы, возвышающиеся над поверхностью кожи и покрытые большим количеством серебристо-белых чешуек. Положительная триада Аушпица. Ваш диагноз?



А.

Распространенный микоз



В.

Истинная экзема



С.

Красный плоский лишай



Д.

Атопический дерматит



Е.

Распространенный псориаз

Вопрос **6**

Выполнен

Баллов: 1,00 из 1,00

Отметить вопрос

### Текст вопроса

Для экссудативной формы псориаза наиболее характерным признаком является:

Выберите один ответ:



а.

Наличие гнойных корок



b.  
Наличие серозных чешуйко-корок



c.  
Наличие пластинчатых чешуек



d.  
Наличие геморрагических корок



e.  
Наличие муковидных чешуек

Вопрос **7**

Выполнен

Баллов: 1,00 из 1,00

[Отметить вопрос](#)

#### Текст вопроса

Больному псориазом через 7 дней лечения был выставлен диагноз: псориаз, стационарная стадия. На основании какого признака была определена стационарная стадия дерматоза?

Выберите один ответ:



a.  
Положительная псориазная триада



b.  
Положительный симптом Уикхема



c.  
Отрицательная псориазная триада



d.  
Возникновение новых элементов сыпи



e.  
Отсутствие роста существующих элементов сыпи

Вопрос **8**

Выполнен

Баллов: 1,00 из 1,00

Отметить вопрос

### Текст вопроса

У мужчины на волосистой части головы имеются инфильтративные бляшки розового цвета, покрытые грязно-серыми чешуйками. На разгибательной поверхности локтевых суставов расположены единичные розово-красные лентикулярные узелки, покрытые серебристо-белыми чешуйками, при этом периферия элементов свободна от шелушения, ярко-розового цвета. На туловище определяются единичные милиарные узелки, аналогичные вышеописанным.

Субъективно – зуд. Ваш диагноз:

Выберите один ответ:

a.

Псориаз, стадия ремиссии

b.

Псориаз, прогрессирующая стадия

c.

Псориаз, стационарная стадия

d.

Псориаз, стадия рецидива

e.

Псориаз, регрессирующая стадия

Вопрос **9**

Выполнен

Баллов: 1,00 из 1,00

Отметить вопрос

### Текст вопроса

Больной 46 лет обратился к врачу с жалобами на высыпания. Болеет свыше 10 лет, рецидивы в зимний период. Объективно: в участках разгибательных поверхностей конечностей, кожи туловища, волосистой части головы множественные, разных размеров папулы, покрытые белыми чешуйками. Какие диагностические тесты необходимы провести для установления диагноза?

A.

На наличие сетки Уикхема

В.

На наличие положительной пробы Бальцера

С.

На наличие положительной пробы Брока

D.

На наличие симптома "яблочного желе"

Е.

На наличие триады феноменов

Вопрос **10**

Выполнен

Баллов: 1,00 из 1,00

Отметить вопрос

Текст вопроса

Дифференциальную диагностику псориаза надо проводить с:

Выберите один ответ:

a.

Красным плоским лишаем, пиодермитами

b.

Красным плоским лишаем, папулезными высыпаниями вторичного периода сифилиса

c.

Экземой, папулезными высыпаниями вторичного периода сифилиса

d.

Вирусными дерматитами, папулезными высыпаниями вторичного периода сифилиса

e.

Красным плоским лишаем, чесоткой

Вопрос **1**

Выполнен  
Баллов: 1,00 из 1,00

Отметить вопрос

### Текст вопроса

Выберите вариант, в котором все три клинических признака являются характерными для вульгарных бородавок:

Выберите один ответ:

a.

Вегетации с шершавой поверхностью, медленный рост, отсутствие субъективных ощущений

b.

Отсутствие субъективных ощущений, медленный рост, покраснение кожи

c.

Медленный рост, болезненность, лимфаденопатия

d.

Быстрый рост воспалительных узелков, отсутствие субъективных ощущений

e.

Медленный рост, возможность спонтанного исчезновения, лимфаденопатия

Вопрос **2**

Выполнен  
Баллов: 1,00 из 1,00

Отметить вопрос

### Текст вопроса

Заражение HPV человека происходит:

Выберите один ответ:

a.

Любым из вышеперечисленных способов

b.

Алиментарным путем

c.

Путем прямого контакта через повреждения кожи

d.

Воздушно-капельным путем


e.

Гемотрансфузионным путем

Вопрос **3**

Выполнен

Баллов: 1,00 из 1,00



Отметить вопрос

#### Текст вопроса

К дерматологу обратилась беременная на 4 мес., у которой в области гениталий определяются высыпания, появившиеся впервые. Диагноз: Генитальный герпес. Какие осложнения вероятно могут возникнуть у плода?

Выберите один ответ:

a.

Поражение ЦНС – менингоэнцефалит

b.

Пороки развития

c.

Возникновение эпидемической пузырчатки новорожденных


d.

Мутиляция (уродства)

Вопрос **4**

Выполнен

Баллов: 1,00 из 1,00



Отметить вопрос

#### Текст вопроса

С какими заболеваниями необходимо дифференцировать остроконечные кондиломы в перианальной области?

Выберите один ответ:

a.

Вторичный сифилис

b.

Первичный сифилис





с.  
Ограниченный нейродермит



d.  
Неспецифический язвенный колит




e.  
Кандидоз

Вопрос **5**

Выполнен

Баллов: 1,00 из 1,00



Отметить вопрос

### Текст вопроса

Остроконечные кондиломы необходимо дифференцировать с:

Выберите один ответ:



a.  
Вегетирующей пузырчаткой



b.  
Вегетирующей пиодермией



с.  
Себорейными кератомами



d.  
Широкими кондиломами




e.  
Всё верно

Вопрос **6**

Выполнен

Баллов: 1,00 из 1,00



Отметить вопрос

### Текст вопроса

Выберите мази, обладающие только противовирусным эффектом:

Выберите один ответ:



a.

Ацикловир, бонафтоновая, гентамициновая

b.

Серная, дегтярная, госсипол

c.

Оксолиновая, колхаминовая, салициловая

d.

Госсипол, ацикловир, интерфероновая

e.

Нистатиновая, оксолиновая, борная

Вопрос **7**

Выполнен

Баллов: 1,00 из 1,00

Отметить вопрос

Текст вопроса

Для остроконечных бородавок характерно все перечисленное, кроме

Выберите один ответ:

a.

Напоминают цветную капусту

b.

Чаще располагаются в области гениталий

c.

Напоминают петушиный гребень

d.

Имеют широкое основание

e.

Располагаются на границе кожа-слизистые

Вопрос **8**

Выполнен

Баллов: 0,00 из 1,00

Отметить вопрос

Текст вопроса

При лечении простого герпеса наибольшее значение имеют:

Выберите один ответ:

a.

Индукторы интерферона

b.

Ациклические нуклеозиды

c.

Глюкокортикостероиды

d.

Антибиотики

e.

Интерферон

Вопрос **9**

Выполнен

Баллов: 0,00 из 1,00

Отметить вопрос

Текст вопроса

Какие лабораторные методы можно использовать при диагностике Herpes simplex?

Выберите один ответ:

a.

Заражение куриных эмбрионов, микроскопия в тёмном поле зрения, ПЦР

b.

Биохимический анализ крови, заражение куриных эмбрионов, РИФ

c.

Серологические методы, люминесцентная диагностика, выделение возбудителя в культурах клеток

d.

Цитология на атипичные клетки, серологические методы, электронная микроскопия

e.

ИФА, ПЦР, световая микроскопия

Вопрос **10**

Выполнен

Баллов: 0,00 из 1,00

Отметить вопрос

### Текст вопроса

Выберите вариант, в котором правильно указаны процедуры, применяемые для удаления бородавок:

Выберите один ответ:

a.

Терапия прижигающими химическими веществами, лучевая терапия, криодеструкция

b.

Криодеструкция, хирургические методы, диатермокоагуляция

c.

Хирургические методы, терапия лизирующими растворами, витропрессия

d.

Прижигающие химические растворы, фонофорез, магнитотерапия

e.

Диатермокоагуляция, лучевая терапия, электрофорез

Вопрос **1**

Выполнен

Баллов: 0,00 из 1,00

Отметить вопрос

### Текст вопроса

В каком варианте правильно указаны возможные побочные эффекты от системного назначения кортикостероидов?

a.

Желудочно-кишечные кровотечения, остеопороз, лейкопения

b.

Мышечные дистрофии, тромбоцитопения, гипертонические кризы

c.

Лейкопения, инфекционные осложнения, гирсутизм

d.

Кушингоид, стероидные психозы, фотосенсибилизация



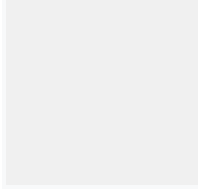
е.

Инфекционные осложнения, желудочно-кишечные кровотечения, гипокалиемия

Вопрос **2**

Выполнен

Баллов: 0,00 из 1,00



Отметить вопрос

### Текст вопроса

Какие диагностические тесты позволяют подтвердить диагноз герпетиформного дерматита Дюринга, кроме?



а.

Обнаружение эозинофилов в содержимом пузыря



б.

Отложение JgA в зоне сосочков близ базальной мембраны



с.

Обострение процесса после приема внутрь 3% раствора йодистого калия



д.

Обнаружение акантолитических клеток в мазках-отпечатках со дна пузырей




е.

Отрицательный симптом Никольского

Вопрос **3**

Выполнен

Баллов: 0,00 из 1,00



Отметить вопрос

### Текст вопроса

Какой этиологический фактор является наиболее частой причиной возникновения герпетиформного дерматита Дюринга?



а.

Бытовые аллергены



б.

Глютенчувствительная энтеропатия



с.

Химические вещества, содержащие галоиды



d.

Онкологические заболевания




e.

Производственные вредности

Вопрос **4**

Выполнен

Баллов: 1,00 из 1,00



Отметить вопрос

Текст вопроса

Тяжелыми вариантами многоформной экссудативной эритемы являются:



a.

Токсикодермия



b.

Синдром Лайелла



c.

Синдром Стивенса-Джонсона



d.

Ангионевротический отек Квинке




e.

Эксфолиативный дерматит

Вопрос **5**

Выполнен

Баллов: 1,00 из 1,00



Отметить вопрос

Текст вопроса

Какие клинические характеристики типичны для истинной пузырчатки, кроме?



a.

Мономорфизм высыпаний



b.

Острое течение



c.

Интраэпителиальные пузыри



d.

Толчкообразное хроническое течение




e.

Периферический рост эрозий

Вопрос **6**

Выполнен

Баллов: 1,00 из 1,00



Отметить вопрос

Текст вопроса

При какой форме пузырчатки не поражается слизистая оболочка полости рта?



a.

Вегетирующей



b.

Листовидной



c.

Вульгарной



d.

Себорейной




e.

Бразильской

Вопрос **7**

Выполнен

Баллов: 1,00 из 1,00



Отметить вопрос

Текст вопроса

Какие существуют формы многоформной экссудативной эритемы, кроме?



a.

Инфекционно-аллергическая



- b.  
Токсико-аллергическая
- c.  
Наследственная
- d.  
Аутоиммунная (гиперергическая реакция)
- e.  
Простая (папулезная) и буллезная

Вопрос **8**  
Выполнен  
Баллов: 1,00 из 1,00

Отметить вопрос

#### Текст вопроса

Какие препараты являются основными при лечении пузырчатки?

- 
- a.  
Спазмолитики
- b.  
Кортикостероиды
- c.  
Цитостатики
- d.  
Витамины
- e.  
Анальгетики

Вопрос **9**  
Выполнен  
Баллов: 1,00 из 1,00

Отметить вопрос

#### Текст вопроса

Для листовидной пузырчатки характерно все, кроме:

- 
- a.



Поражение слизистой полости рта



b.

Генерализация процесса по типу эритродермии с нарушением общего состояния



c.

Преобладание этой формы у молодых пациентов



d.

Наличие слоистых чешуе-корок




e.

Медленная эпителизация эрозий

Вопрос **10**

Выполнен

Баллов: 1,00 из 1,00



Отметить вопрос

Текст вопроса

При каких пузырьных дерматозах механизмом формирования пузырей является эпидермолиз?



a.

Пемфигоид, герпетиформный дерматоз Дюринга, вегетирующая пузырчатка



b.

Герпетиформный дерматоз Дюринга, вегетирующая пузырчатка, врожденный буллезный эпидермолиз



c.

Себорейная пузырчатка, синдром Стивенса-Джонсона, эпидемическая пузырчатка



d.

Синдром Стивенса-Джонсона, герпетиформный дерматоз Дюринга, пемфигоид




e.

Вульгарная пузырчатка, листовидная пузырчатка, эпидемическая пузырчатка

Вопрос **1**

Выполнен

Баллов: 1,00 из 1,00



Отметить вопрос

### Текст вопроса

В первичном периоде сифилиса у больных могут встречаться все признаки, кроме:  
Выберите один ответ:

a.

Язв, эрозий

b.

Широких кондилом

c.

Положительной реакции Вассермана

d.

Регионарного лимфаденита

e.

Отрицательной реакции Вассермана

Вопрос **2**

Выполнен

Баллов: 1,00 из 1,00

Отметить вопрос

### Текст вопроса

При первичном сифилисе ранее других позитивируется реакция:  
Выберите один ответ:

a.

Вассермана

b.

Иммунофлюоресценции

c.

Колмера

d.

Кана

e.

Иммобилизации трепонем

Вопрос **3**

Выполнен

Баллов: 1,00 из 1,00

Отметить вопрос

### Текст вопроса

Клинические проявления и данные лабораторного обследования позволили венерологу установить диагноз первичный серопозитивный сифилис. В этой стадии можно предположить, что инфицирование произошло:

Выберите один ответ:

a.

7 дней назад

b.

Примерно 6 месяцев назад

c.

Возможно в любой момент в течение года

d.

3-4 недели назад

e.

Около 8 недель назад

Вопрос **4**

Выполнен

Баллов: 1,00 из 1,00

Отметить вопрос

### Текст вопроса

При какой локализации твердого шанкра отмечается его болезненность?

Выберите один ответ:

a.

В области уздечки

b.

На лобке

c.

В области ануса

d.

На шейке матки



е.

Вокруг наружного отверстия мочеиспускательного канала

Вопрос **5**

Выполнен

Баллов: 1,00 из 1,00

Отметить вопрос

Текст вопроса

Какова продолжительность первичного периода сифилиса?

Выберите один ответ:



а.

4 недели



б.

3 месяца



с.

Более 3 месяцев



д.

3 недели



е.

6-8 недель

Вопрос **6**

Выполнен

Баллов: 1,00 из 1,00

Отметить вопрос

Текст вопроса

Какие клинические симптомы бывают у больных первичным сифилисом?

Выберите один ответ:



а.

Розеолезный сифилид



б.

Папулезный сифилид



с.  
Сифилитическая лейкодерма

d.  
Регионарный склераденит

е.  
Сифилитическая алопеция

Вопрос **7**

Выполнен

Баллов: 1,00 из 1,00

Отметить вопрос

#### Текст вопроса

Дифференцировать сифилитические папулы на слизистой оболочке полости рта следует со всеми перечисленными заболеваниями, кроме:

Выберите один ответ:

a.  
Невуса

b.  
Красного плоского лишая

с.  
Фолликулярной ангины

d.  
Фузоспириллеза

е.  
Дифтерии зева

Вопрос **8**

Выполнен

Баллов: 1,00 из 1,00

Отметить вопрос

#### Текст вопроса

Твердый шанкр дифференцируют со всеми перечисленными заболеваниями, кроме:  
Выберите один ответ:

a.

Мягкий шанкр

b.

Простой герпес

c.

Красный плоский лишай

d.

Шанкриформная пиодермия

e.

Гуммозная язва

Вопрос **9**

Выполнен

Баллов: 0,00 из 1,00

Отметить вопрос

Текст вопроса

Среди атипичных форм твердого шанкра различают:

Выберите один ответ:

a.

Шанкр пятки

b.

Индуриативный или склеротический отек

c.

Шанкр века

d.

Твердый шанкр лобка

e.

Шанкр пальца

Вопрос **10**

Выполнен

Баллов: 1,00 из 1,00

Отметить вопрос

Текст вопроса

Как называются твердые шанкры в зависимости от локализации?

Выберите один ответ:

a.

Диссеминированные

b.

Экстрагенитальные

c.

Биполярные

d.

Генитальные

e.

Фокальные

Вопрос **1**

Выполнен

Баллов: 1,00 из 1,00

Отметить вопрос

### Текст вопроса

При осмотре больной 19 лет на слизистой зева, губ и щек (по линии смыкания зубов) обнаружены папулы 0,5x0,5 см, поверхность которых покрыта белесоватым налетом, который легко снимается, обнажая медного цвета эрозированную поверхность. На слизистой нижней губы имеется округлая язва с четкими границами и ободком инфильтрата фиолетово-красного цвета. Региональные лимфоузлы увеличены до 1,5 см в диаметре, периферические – размером с фасоль, плотноэластической консистенции, подвижные. Кожные покровы свободны от высыпаний. Наиболее вероятный диагноз?

Выберите один ответ:

a.

Сифилис вторичный свежий. Язвенный шанкр губы

b.

Сифилис вторичный скрытый. Лейкоплакия

c.

Сифилис вторичный свежий. Эритематозная ангина

d.

Сифилис вторичный рецидивный. Эритематозная ангина



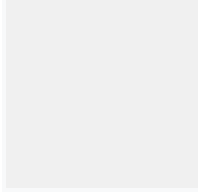
е.

Сифилис вторичный рецидивный. Папулезный сифилид

Вопрос **2**

Выполнен

Баллов: 1,00 из 1,00



Отметить вопрос

### Текст вопроса

Вторичный период сифилиса наступает:

Выберите один ответ:



а.

Спустя 6-7 месяцев после заражения



б.

Спустя 4-5 месяцев после заражения



с.

Спустя 10-11 месяцев после заражения



д.

Спустя 2-3 месяца после заражения




е.

Спустя 8-9 месяцев после заражения

Вопрос **3**

Выполнен

Баллов: 1,00 из 1,00



Отметить вопрос

### Текст вопроса

Для вторичного сифилиса характерно всё перечисленное, кроме:

Выберите один ответ:



а.

Отсутствия островоспалительных явлений



б.

Зуда в очагах поражения



с.



## Самопроизвольного разрешения высыпаний



d.

Полиморфизма высыпаний

Вопрос **4**

Выполнен

Баллов: 1,00 из 1,00

Отметить вопрос

### Текст вопроса

Папулезные высыпания при сифилисе следует дифференцировать с:

Выберите один ответ:



a.

Туберкулезной волчанкой



b.

Скрофулодермой



c.

Розовым лишаем Жибера



d.

Отрубевидным лишаем



e.

Брюшным тифом

Вопрос **5**

Выполнен

Баллов: 1,00 из 1,00

Отметить вопрос

### Текст вопроса

Какой симптом будет отмечен в истории болезни, как положительный, если речь идет о диагнозе вторичный сифилис?

Выберите один ответ:



a.

Симптом «серозных колодцев»



b.

Симптом «шарнира»



с.  
Диагностический прием Синельникова



д.  
Триада Гетчинсона



е.  
Симптом «дамского каблучка»

Вопрос **6**

Выполнен

Баллов: 1,00 из 1,00

Отметить вопрос

### Текст вопроса

В реализации иммунного ответа при сифилисе участвуют следующие образования, кроме:

Выберите один ответ:



а.  
В-лимфоцитов



б.  
Т-лимфоцитов



с.  
Эритроцитов



д.  
Макрофагов

Вопрос **7**

Выполнен

Баллов: 1,00 из 1,00

Отметить вопрос

### Текст вопроса

После заражения вторичный рецидивный сифилис наступает через:

Выберите один ответ:



а.  
3 недели



b.

6 мес

c.

1 мес

d.

3 мес

e.

9-10 недель

Вопрос **8**

Выполнен

Баллов: 1,00 из 1,00

Отметить вопрос

#### Текст вопроса

Интенсивное выпадение волос в области волосистой части головы (симптом «меха, побитого молью»), наружного края бровей и ресниц ("ступенеобразные" ресницы, симптом Пинкуса) дают основание для предварительного диагноза:

Выберите один ответ:

a.

При любом из указанных ниже диагнозе, возможны подобные проявления

b.

Вторичный рецидивный сифилис

c.

Третичный сифилис

d.

Поздний врожденный сифилис

e.

Вторичный свежий сифилис

Вопрос **9**

Выполнен

Баллов: 0,00 из 1,00

Отметить вопрос

#### Текст вопроса

С каким заболеванием следует дифференцировать розеолезный сифилид?

Выберите один ответ:

a.

Отрубевидным лишаем

b.

Сыпным тифом

c.

Токсикодермией

d.

Мраморной кожей

e.

Розовым лишаем

Вопрос **10**

Выполнен

Баллов: 1,00 из 1,00

Отметить вопрос

Текст вопроса

Перечислите клинические характеристики, типичные для сифилидов вторичного периода:

Выберите один ответ:

a.

Округлые очертания

b.

Отсутствие субъективных ощущений

c.

Доброкачественность течения

d.

Медно-красный, застойный оттенок

e.

Отсутствие периферического роста

Вопрос **1**

Выполнен

Баллов: 1,00 из 1,00

Отметить вопрос

### Текст вопроса

Симптом Фурнье (розеола Фурнье) – кольцевидная розеола большого размера. При каком диагнозе он будет положительный?

Выберите один ответ:

a.

Ранний врожденный сифилис

b.

Вторичный свежий сифилис

c.

Третичный сифилис

d.

Поздний врожденный сифилис

e.

Вторичный рецидивный сифилис

Вопрос **2**

Выполнен

Баллов: 1,00 из 1,00

Отметить вопрос

### Текст вопроса

Поражения костей при третичном сифилисе:

Выберите один ответ:

a.

Остеомиелиты

b.

Реактивные воспаления

c.

Остеохондриты

d.

Остеомаляция



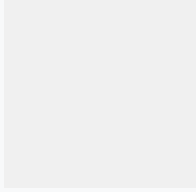
е.

### Гуммы

Вопрос **3**

Выполнен

Баллов: 1,00 из 1,00



Отметить вопрос

#### Текст вопроса

К врачу дерматологу обратился больной К. 61 года, пенсионер с жалобами на наличие малоблезненной язвы в области правой голени. Болеет в течение 1 месяца, когда в указанном месте появился безболезненный узел, размером с грецкий орех.

Постепенно кожа над узлом приобрела красно-синюшный цвет, истончилась, затем появилось отверстие, из которого выделилась вязкая студенистая жидкость и образовалась язва. Об-но: на передней поверхности в средней трети правой голени имеется округлая язва размером 2 на 3 см, красно-синюшного цвета с плотными отвесными краями, на дне – некротические массы. Отделяемое с поверхности язвы вязкое, студенистое. Отсутствуют субъективные ощущения. Поставьте диагноз.

Выберите один ответ:



а.

Сифилис третичный активный (гуммозный сифилис)



б.

Экзема



с.

Фурункул



д.

Нагноившаяся ятерома




е.

Скрофулодерма

Вопрос **4**

Выполнен

Баллов: 1,00 из 1,00



Отметить вопрос

#### Текст вопроса

Какие существуют стадии третичного сифилиса?

Выберите один ответ:



а.  
Осложненный



б.  
Скрытый



с.  
Бугорковый



д.  
Гуммозный



е.  
Серпигинирующий

Вопрос **5**

Выполнен

Баллов: 1,00 из 1,00

Отметить вопрос

#### Текст вопроса

У больного 63 лет с положительными серологическими реакциями дерматовенеролог заподозрил третичный сифилис на основании высыпаний на коже верхней конечности. Какие морфологические элементы обнаружил врач?

Выберите один ответ:



а.  
Узелки и гнойнички



б.  
Узлы и пятна



с.  
Бугорки и пятна



д.  
Узелки и бугорки



е.  
Бугорки и узлы

Вопрос **6**

Выполнен

Баллов: 1,00 из 1,00

Отметить вопрос

### Текст вопроса

Гуммозные поражения на коже следует дифференцировать со всеми перечисленными заболеваниями, кроме:

Выберите один ответ:

a.

Хроническая язвенная пиодермия

b.

Скрофулодерма

c.

Обыкновенная (туберкулезная волчанка)

d.

Лейшманиоз

e.

Трофические язвы

Вопрос **7**

Выполнен

Баллов: 1,00 из 1,00

Отметить вопрос

### Текст вопроса

Какое поражение внутренних органов наиболее часто встречается при третичном сифилисе?

Выберите один ответ:

a.

Энтерит

b.

Нефросклероз

c.

Орхит

d.



Мегаорит



е.

Цирроз печени

Вопрос **8**

Выполнен

Баллов: 1,00 из 1,00

Отметить вопрос

Текст вопроса

Больной К. Лечился нерегулярно по поводу сифилиса вторичного рецидивного. Каков прогноз?

Выберите один ответ:



а.

Сифилис вторичный свежий



б.

Клиническое излечение



с.

Серологическое излечение



д.

Летальный исход



е.

Сифилис третичный

Вопрос **9**

Выполнен

Баллов: 1,00 из 1,00

Отметить вопрос

Текст вопроса

При дифференциальной диагностике бугоркового сифилида и туберкулезной волчанки следует учитывать, что в последнем случае:

Выберите один ответ:



а.

Положителен симптом зонда



б.

Бугорки подсыпают на старых рубцах



с.

Положителен феномен «яблочного желе»



d.

Процесс чаще разрешается рубцовой атрофией



е.

Чаще болеют дети

Вопрос **10**

Выполнен

Баллов: 1,00 из 1,00

Отметить вопрос

#### Текст вопроса

В венерологическое отделение поступил больной М., 34 лет, божж, с диагнозом: третичный период сифилиса. Из анамнеза: в прошлом имел неоднократные половые связи с больной сифилисом. Не лечился, так как высыпания, которые у него были на коже, со временем самостоятельно регрессировали. Какие наиболее вероятные сроки прошли от момента заражения?

Выберите один ответ:



а.

6-8 месяцев



b.

1-2 года



с.

3-4 года



d.

8 -12 месяцев



е.

2 года

Вопрос **11**

Выполнен

Баллов: 1,00 из 1,00

Отметить вопрос

### Текст вопроса

В венерологическое отделение поступил больной с диагнозом третичный период сифилиса. Из анамнеза в прошлом имел не однократные половые связи с больной сифилисом. Не лечился, потому что высыпания, имевшиеся у него, самостоятельно регрессировали. Какие наиболее вероятные сроки заражения пациента?

Выберите один ответ:

a.

1 год

b.

1-2 года

c.

8 месяцев-1 год

d.

6-8 месяцев

e.

3-4 года

Вопрос **1**

Выполнен

Баллов: 1,00 из 1,00

Отметить вопрос

### Текст вопроса

У ребенка 4 лет отмечается резко выраженное снижение интеллекта и массы тела, на лице вокруг рта отмечаются лучистые радиарные рубцы. При Ro-исследовании костей – отсутствие мечевидного отростка грудины, утолщение грудинно-ключичного сочленения. При осмотре полости рта – широко расставлены верхние резцы, по свободному краю выражены полулунные серповидные выемки. На внутренней и боковой поверхности верхних моляров имеется добавочный бугорок Карабелли. Выставлен диагноз: поздний врожденный сифилис. По какому достоверному признаку?

Выберите один ответ:

a.

Зубы Гетчинсона

b.

Рубцы Робинсона-Фурнье

c.

Симптом Авститидийского



d.

Дистрофические изменения верхних моляров




e.

ДиастемаГаше

Вопрос **2**

Выполнен

Баллов: 0,00 из 1,00



Отметить вопрос

Текст вопроса

Какие органы вовлекаются в процесс при врожденном сифилисе грудного возраста?

Выберите один ответ:



a.

Кости



b.

Кожа



c.

Слизистые оболочки



d.

Нервная система




e.

Внутренние органы

Вопрос **3**

Выполнен

Баллов: 0,00 из 1,00



Отметить вопрос

Текст вопроса

Какая патология нервной системы типична для сифилиса грудного возраста?

Выберите один ответ:



a.

Радикулиты



b.

Гидроцефалия

c.

Менингоэнцефалиты

d.

Радикулоневриты

e.

Менингиты

Вопрос **4**

Выполнен

Баллов: 1,00 из 1,00

Отметить вопрос

Текст вопроса

Какой симптом свидетельствует о наличии у ребенка паренхиматозного кератита?

Выберите один ответ:

a.

Помутнение роговицы

b.

Слезотечение

c.

Новообразование сосудов в роговице

d.

Светобоязнь

e.

Блефароспазм

Вопрос **5**

Выполнен

Баллов: 1,00 из 1,00

Отметить вопрос

Текст вопроса

Патогномичным симптомом раннего врожденного сифилиса является:

Выберите один ответ:



a.  
Остеохондрит I степени



b.  
Остеомиелит



c.  
Остеохондрит II степени

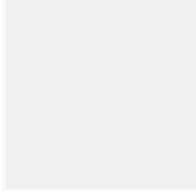


d.  
Периостит

Вопрос **6**

Выполнен

Баллов: 1,00 из 1,00



Отметить вопрос

### Текст вопроса

У ребенка 2 месяцев отмечается затруднение носового дыхания. При осмотре кожные покровы сухие с бледно-землистым оттенком. Подкожно-жировая клетчатка развита слабо, носовое дыхание напоминает лошадиный храп. На коже ладоней имеются единичные пузыри с серозно-гемморрагическим содержимым, расположенные на синюшном плотном инфильтрате. Поставьте диагноз?

Выберите один ответ:



a.  
Ранний врожденный сифилис, сифилитическая пузырчатка, ринит



b.  
Катаральный ринит



c.  
Аллергический ринит



d.  
Стафилококковое импетиго



e.  
Эпидемическая пузырчатка новорожденных

Вопрос **7**

Выполнен

Баллов: 1,00 из 1,00

Отметить вопрос

### Текст вопроса

Готическое небо, щучий клык, саблевидные голени, укороченный мизинец – это признаки:

Выберите один ответ:

a.

Первичного сифилиса

b.

Раннего врожденного сифилиса

c.

Вторичного скрытого сифилиса

d.

Позднего врожденного сифилиса

e.

Активного периода третичного сифилиса

Вопрос **8**

Выполнен

Баллов: 1,00 из 1,00

Отметить вопрос

### Текст вопроса

Патогномоничным симптомом раннего врожденного сифилиса является:

Выберите один ответ:

a.

Алопеция сифилитическая

b.

Эритема сифилитическая

c.

Папулезная сыпь кожи туловища

d.

Пузырчатка сифилитическая

Вопрос **9**

Выполнен

Баллов: 1,00 из 1,00

Отметить вопрос

Текст вопроса

У ребенка, 12 лет, отмечается резкое снижение зрения, светобоязнь, слезотечение. Родился с массой 2 кг, рост 45 см. Часто болел, отставал от сверстников в физическом и умственном развитии, заикается. При осмотре выражена гипотрофичность, изменение формы черепа (выпуклость лобных бугров с наличием бороздки между ними). Спинка носа несколько западает. Голени искривлены кпереди. Грудинный конец ключицы утолщен, отсутствует мечевидный отросток. Окулист отмечает покраснение и помутнение роговой оболочки глаз. Ребенку выставлен диагноз: Поздний врожденный сифилис. По какому достоверному признаку выставлен диагноз? Выберите один ответ:

a.

Седловидный нос

b.

Симптом Австидийского

c.

Саблевидные голени

d.

Ягодицеобразный череп

e.

Паренхиматозный кератит

Вопрос **10**

Выполнен

Баллов: 1,00 из 1,00

Отметить вопрос

Текст вопроса

К окулисту обратился больной с жалобами на снижение зрения, светобоязнь, слезотечение. При осмотре установлено двухстороннее равномерное, молочно-белое помутнение роговицы, не дающее возможности исследования глазного дна, значительное сужение полей зрения. В конъюнктивальных мешках умеренное серозное отделяемое. При осмотре полости рта установлена дистрофия верхних



резцов, а при общении с пациентом значительное снижение слуха у него. Для какого заболевания характерны указанные симптомы?

Выберите один ответ:

a.

Вторичный сифилис

b.

Ранний врожденный сифилис

c.

Поздний врожденный сифилис

d.

Красная волчанка


e.

Третичный сифилис

Вопрос **1**

Выполнен

Баллов: 1,00 из 1,00



Отметить вопрос

Текст вопроса

Для лечения острой и подострой гонореи девочек назначаются:

Выберите один ответ:

a.

Спринцевание влагалища с раствором протаргола

b.

Тетрациклины

c.

Витаминотерапия

d.

Пенициллин

e.

Диета с ограничением соли, острых приправ, пряностей

Вопрос **2**

Выполнен

Баллов: 1,00 из 1,00

Отметить вопрос

### Текст вопроса

Какие микроорганизмы длительное время могут персистировать в трихомонадах?

Выберите один ответ:

a.

Грибы Candida

b.

Гонококки

c.

Вирусы

d.

Бледная трепонема

e.

Хламидии

Вопрос **3**

Выполнен

Баллов: 1,00 из 1,00

Отметить вопрос

### Текст вопроса

В какой срок после окончания специфической терапии по поводу гонореи проводится установление критерия излеченности?

Выберите один ответ:

a.

Через 1 месяц

b.

Через 3 месяца

c.

Через 3 недели

d.

Через 7-10 дней



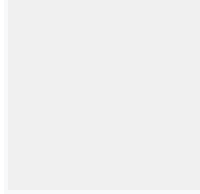
е.

Через 15 дней

Вопрос **4**

Выполнен

Баллов: 1,00 из 1,00



Отметить вопрос

#### Текст вопроса

Для подострой и торпидной формы гонореи у девочек характерно:  
Выберите один ответ:



а.

Незначительные выделения из половой щели



б.

Сильный зуд без наличия выделений



с.

Отсутствие видимых воспалительных изменений



д.

Субъективные и объективные симптомы отсутствуют




е.

Слизистые оболочки преддверия и влагалища слегка гиперемированы

Вопрос **5**

Выполнен

Баллов: 1,00 из 1,00



Отметить вопрос

#### Текст вопроса

Острый гонококковый орхоэпидидимит сопровождается:  
Выберите один ответ:



а.

Нарушением половой функции



б.

Увеличением придатков и яичка



с.

Отечностью органов мошонки

d.

Резкой болезненностью органов мошонки


e.

Симптомами интоксикации

Вопрос **6**

Выполнен

Баллов: 1,00 из 1,00



Отметить вопрос

### Текст вопроса

Укажите виды провокаций, применяемых для диагностики гонореи:

Выберите один ответ:

a.

Алиментарная

b.

Все перечисленное

c.

Биологическая

d.

Термическая


e.

Механическая

Вопрос **7**

Выполнен

Баллов: 1,00 из 1,00



Отметить вопрос

### Текст вопроса

К врачу-дерматовенерологу обратилась мать с девочкой с жалобами на повышение температуры тела, раздражительность, бессонницу, а также боли в аногенитальной зоне, дизурические расстройства. При осмотре: диффузная гиперемия и отечность больших половых губ и промежности. Из влагалища выделяется большое количество гнойного экссудата. На коже больших и малых половых губ - корки. Паховые лимфоузлы увеличены и болезненные. Ваш диагноз?



A.

Вульвовагинит



B.

Гонорейный вульвовагинит



C.

Хламидийный вульвовагинит



D.

Хламидийный вульвовагинит



E.

Трихомонадный вульвовагинит

Вопрос **8**

Выполнен

Баллов: 1,00 из 1,00

Отметить вопрос

Текст вопроса

Лабораторная диагностика гонореи включает:

Выберите один ответ:



a.

Окрашивание патологического материала по методу Грамма



b.

Всё перечисленное верно



c.

Посев патологического материала на питательную среду



d.

Окрашивание патологического материала метиленовым синим

Вопрос **9**

Выполнен

Баллов: 1,00 из 1,00

Отметить вопрос

### Текст вопроса

Какой антибиотик следует выбрать при лечении смешанной гонорейно-трихомонадной инфекции?

Выберите один ответ:

a.

Пенициллин

b.

Спектиномицин

c.

Доксициклин

d.

Азитромицин

e.

Метронидазол

Вопрос **10**

Выполнен

Баллов: 1,00 из 1,00

Отметить вопрос

### Текст вопроса

Критериями излеченности при хронической и осложненной гонорее являются:

Выберите один ответ:

a.

Отсутствие гонококков при бактериоскопическом исследовании

b.

Нормальный состав секрета простаты

c.

Отсутствие изменений простаты и семенных пузырьков при пальпации

d.

Отсутствие роста гонококка на питательных средах



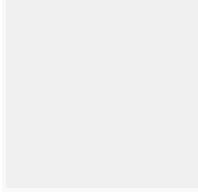
е.

Отсутствие или нерезко выраженные изменения в уретре при уретроскопии

Вопрос **1**

Выполнен

Баллов: 1,00 из 1,00



Отметить вопрос

### Текст вопроса

У больного 57 лет поражение кожи имеет вид диффузного гиперкератоза ладоней и подошв. Заболевание существует более 10 лет. Пациента беспокоит ощущение стягивания и периодическое возникновение глубоких болезненных трещин.

Препараты какого действия наиболее целесообразно применить локально для устранения гиперкератоза в этом случае?

Выберите один ответ:



а.

Противозудные



б.

Антисептики



с.

Противовоспалительные



д.

Кератолитики




е.

Репаративные

Вопрос **2**

Выполнен

Баллов: 0,00 из 1,00



Отметить вопрос

### Текст вопроса

В состав водно-спиртовой взбалтываемой жидкости входят перечисленные вещества, кроме:

Выберите один ответ:



а.

Спирта



b.  
Оксицинка



c.  
Глицерина



d.  
Воды




e.  
Ланолина

Вопрос **3**

Выполнен

Баллов: 1,00 из 1,00



Отметить вопрос

Текст вопроса

В эпидермисе можно обнаружить:

Выберите один ответ:



a.  
Т-лимфоциты



b.  
Аргирофильные волокна



c.  
Лимфатические сосуды



d.  
Кровеносные сосуды




e.  
Эластические волокна

Вопрос **4**

Выполнен

Баллов: 0,00 из 1,00



Отметить вопрос

Текст вопроса

К вторичным морфологическим элементам относятся:



Выберите один ответ:

a.

Узел

b.

Лихенификация

c.

Папула

d.

Пятно


e.

Корка

Вопрос **5**

Выполнен

Баллов: 1,00 из 1,00



Отметить вопрос

### Текст вопроса

В результате каких патологических изменений образуется пузырек?

Выберите один ответ:

a.

Спонгиоз

b.

Акантолизис

c.

Акантоз

d.

Гранулез

e.

Папилломатоз

Вопрос **6**

Выполнен

Баллов: 1,00 из 1,00

Отметить вопрос

### Текст вопроса

Волокнистые субстанции дермы:

Выберите один ответ:

a.

Эластичные

b.

Коллагеновые

c.

Все перечисленные, кроме В

d.

Ретикулярные

e.

Сетчатые

Вопрос **7**

Выполнен

Баллов: 1,00 из 1,00

Отметить вопрос

### Текст вопроса

В состав дермы не входят:

Выберите один ответ:

a.

Базальная мембрана

b.

Клеточные элементы

c.

Сосуды

d.

Волокна

е.

Межуточное вещество

Вопрос **8**

Выполнен

Баллов: 0,00 из 1,00

Отметить вопрос

Текст вопроса

Укажите вторичный элемент, который может появиться в результате эволюции узелка?

Выберите один ответ:

а.

Рубец

б.

Рубцовая атрофия

с.

Язва

д.

Трещина

е.

Пятно

Вопрос **9**

Выполнен

Баллов: 0,00 из 1,00

Отметить вопрос

Текст вопроса

Какой из морфологических элементов является пустулой?

Выберите один ответ:

а.

Рупия

б.

Экскориация

с.

Фликтена



d.

Экзема



e.

Импетиго

Вопрос **10**

Выполнен

Баллов: 0,00 из 1,00

Отметить вопрос

### Текст вопроса

В состав крема входят перечисленные вещества, кроме:

Выберите один ответ:



a.

Вазелина



b.

Лекарственных веществ



c.

Воды



d.

Ланолина



e.

Талька

Вопрос **1**

Выполнен

Баллов: 1,00 из 1,00

Отметить вопрос

### Текст вопроса

К поверхностным стафилодермиям относится все перечисленное, кроме:

Выберите один ответ:



a.

Вульгарного сикоза



b.

Эпидемической пузырчатки новорожденных

с.

Фурункула

d.

Остиофолликулита

е.

Везикулопустулеза

Вопрос **2**

Выполнен

Баллов: 1,00 из 1,00

Отметить вопрос

Текст вопроса

Какое общее заболевание чаще всего вызывает фурункулез?

Выберите один ответ:

a.

Пиелонефрит

b.

Гепатит

с.

Сахарный диабет

d.

Ишемическая болезнь сердца

е.

Гипертоническая болезнь

Вопрос **3**

Выполнен

Баллов: 1,00 из 1,00

Отметить вопрос

Текст вопроса

Поверхностное стафилококковое поражение кожи:

Выберите один ответ:

a.  
Вульгарное импетиго

b.  
Фурункул

c.  
Остиофолликулит


d.  
Гидраденит

e.  
Эктима

Вопрос **4**

Выполнен

Баллов: 1,00 из 1,00



Отметить вопрос

#### Текст вопроса

Для эпидемической пузырьчатки новорожденных характерно:  
Выберите один ответ:

a.  
Преимущественная локализация на подошвах

b.  
Появление пузырей на половых органах

c.  
Появление пузырей с плотным инфильтратом в основании


d.  
Появление пузырей с венчиком гиперемии на боковых поверхностях туловища

e.  
Наличие подобного заболевания у матери

Вопрос **5**

Выполнен

Баллов: 1,00 из 1,00



Отметить вопрос

### Текст вопроса

У 5-летней девочки в области лица имеются множественные фликтены с дряблой покрывкой, прозрачным жидким, опалесцирующим содержимым, окруженные воспалительным ободком по периферии, местами имеются эрозии, серозные корочки. Посещает детский садик. Укажите необходимые мероприятия и тактику ведения больной.

Выберите один ответ:

a.

Наружно анилиновые красители, изоляция из коллектива до полного выздоровления

b.

Антибиотики 5-7 дней, наружно анилиновые красители

c.

Наружно анилиновые красители, кремы с антибиотиками, изоляция из детского коллектива до полного выздоровления

d.

Наружно анилиновые красители, кремы с антибиотиком. Извещение в сан.станцию и дезинфекция предметов обихода

e.

Антибиотики 5-7 дней, наружно анилиновые красители, изоляция до полного выздоровления, дезинфекция предметов обихода в садике и дома. Выявление и лечение контактных лиц (детей)

Вопрос **6**

Выполнен

Баллов: 1,00 из 1,00

[Отметить вопрос](#)

### Текст вопроса

Юноша жалуется на болезненные высыпания на лице, спине, груди. Кожа этих участков сальная, с зиянием пор. На носу и подбородке имеется множество комедонов, на коже лица, спины и передней поверхности груди – множественные островоспалительные узелки и гнойнички, единичные узлы с флюктуацией, серозно-гнойные корки, атрофические рубцы. Ваш диагноз?

Выберите один ответ:

a.

Фолликулиты

b.

Фурункулы лица



c.  
Остиофолликулиты



d.  
Акне




e.  
Стрептодермия

Вопрос **7**

Выполнен

Баллов: 1,00 из 1,00



Отметить вопрос

#### Текст вопроса

Какова тактика врача при установлении пациенту диагноза фурункула носогубного треугольника?

Выберите один ответ:



a.  
Назначение витаминотерапии



b.  
Хирургическое вскрытие элемента



c.  
Назначение неспецифической иммунотерапии



d.  
Госпитализация пациента




e.  
Местное применение анилиновых красителей

Вопрос **8**

Выполнен

Баллов: 1,00 из 1,00



Отметить вопрос

#### Текст вопроса

К стоматологу обратился больной 68 лет с жалобами на наличие в углах рта умеренно болезненных и кровоточащих трещин. Болеет 2 недели, когда было завершено протезирование съемными протезами. В складках кожи угла рта на фоне сниженного



прикуса и мацерации имеются щелевидные ярко-красные эрозии размером до 1-1,5см, покрытые серозно-геморрагическими корками, окруженные гиперемическим ободком. Ваш диагноз?

Выберите один ответ:

a.

Вторичный сифилис (эрозивные папулы)

b.

Поверхностный кандидоз углов рта

c.

Вульгарное импетиго

d.

Простой пузырьковый лишай

e.

Стрептококковое импетиго

Вопрос **9**

Выполнен

Баллов: 1,00 из 1,00

Отметить вопрос

### Текст вопроса

У женщины при осмотре в подмышечных впадинах были обнаружены узлы 1-2 см в диаметре, грушевидной формы. Кожа над ними красно-синюшная, спаянная с окружающими тканями. При пальпации определяется флюктуация, из отверстия в центре узла выделяется сливкообразный гной. Укажите этиологию заболевания.

Выберите один ответ:

a.

Стрептококковая

b.

Анаэробная

c.

Стрепто-стафилококковая

d.

Грамотрицательные микроорганизмы

e.

## Стафилококковая

Вопрос **10**

Выполнен

Баллов: 0,00 из 1,00

Отметить вопрос

### Текст вопроса

Стрептодермией болеют чаще:

Выберите один ответ:

a.

Дети

b.

Дети и женщины

c.

Мужчины и женщины

d.

Мужчины и дети

e.

Женщины

Вопрос **1**

Выполнен

Баллов: 1,00 из 1,00

Отметить вопрос

### Текст вопроса

К осложнениям педикулеза относится все перечисленное, кроме:

Выберите один ответ:

a.

Пиодермии

b.

Лимфоплазии

c.

Дерматита

d.

Лимфаденита

Вопрос **2**

Выполнен

Баллов: 1,00 из 1,00

Отметить вопрос

Текст вопроса

К диагностическим феноменам лобкового педикулеза относится:

Выберите один ответ:

a.

«Maculae coeruleae»

b.

Феномен Арди-Горчакова

c.

Феномен Кебнера

d.

«Кожа бродяг»

e.

Феномен Ядассона

Вопрос **3**

Выполнен

Баллов: 1,00 из 1,00

Отметить вопрос

Текст вопроса

Осложнения головного педикулеза:

Выберите один ответ:

a.

Озноб

b.

Аллергические реакции

c.

Повышение температуры



d.  
Алопеция



e.  
Пиодермия

Вопрос **4**  
Выполнен  
Баллов: 1,00 из 1,00

Отметить вопрос

#### Текст вопроса

Какие средства применяются для лечения чесотки?

Выберите один ответ:



a.  
Все перечисленные



b.  
Медифокс



c.  
Спрегаль



d.  
Бензилбензоат



e.  
Тиосульфат натрия 60% и соляная кислота 6%

Вопрос **5**  
Выполнен  
Баллов: 0,00 из 1,00

Отметить вопрос

#### Текст вопроса

У ребенка 10 лет в области межпальцевых складок кистей, коже живота, внутренней поверхности бедер видны мелкие красные папулы, имеющие тенденцию к попарному расположению. В центре отдельных папул расположены пузырьки или серозно-геморрагические корочки. На коже бедер видны множественные гнойнички. Ваш диагноз?

Выберите один ответ:



a.

Экзема

b.

Нейродермит

c.

Чесотка

d.

Аллергический дерматит


e.

Токсикодермия

Вопрос **6**

Выполнен

Баллов: 1,00 из 1,00



Отметить вопрос

### Текст вопроса

Больной обратился с жалобами на зуд кожи в области лобка, половых органов, вокруг заднего прохода. Объективно: в указанных местах имеются пятна размером до 0,1 см в диаметре от бледно-синего до бледно-серого цвета, в центре – геморрагическая корка. При диаскопии пятна не исчезают. Поставьте диагноз?

Выберите один ответ:

a.

Чесотка

b.

Отрубевидный лишай

c.

Педикулез

d.

Токсикодермия

e.

Розовый лишай Жибера

Вопрос **7**

Выполнен

Баллов: 1,00 из 1,00

Отметить вопрос

### Текст вопроса

Особенности клинических проявлений чесотки у детей:

Выберите один ответ:

a.

Онихии, паронихии

b.

Выраженный экссудативный характер сыпи

c.

Полигональная сыпь

d.

Локализация высыпаний на лице, волосистой части головы, на ладонях

e.

Ответ А,В

Вопрос **8**

Выполнен

Баллов: 1,00 из 1,00

Отметить вопрос

### Текст вопроса

Профилактические мероприятия при чесотке?

Выберите один ответ:

a.

Осмотры работников бытовых учреждений

b.

Осмотр и профилактическое лечение членов семьи больного

c.

Все перечисленные

d.

Дезинфекция одежды, белья и постельных принадлежностей больного

е.

Регулярные осмотры детей в детских коллективах

Вопрос **9**

Выполнен

Баллов: 1,00 из 1,00

Отметить вопрос

#### Текст вопроса

У больного, страдающего угрями и воспалительными изменениями кожи лица, во время микроскопии материала из очагов поражения обнаружены живые членистоногие шарообразной формы с 4 парами укороченных конечностей.

Причиной такого состояния может быть:

Выберите один ответ:

а.

Нейродермит

б.

Педикулез

с.

Чесотка

д.

Аллергический дерматит

е.

Экзема

Вопрос **10**

Выполнен

Баллов: 0,00 из 1,00

Отметить вопрос

#### Текст вопроса

Какова продолжительность инкубационного периода при чесотке?

Выберите один ответ:

а.

2 недели

б.

2 месяца



с.  
1 месяц



d.  
1,5 месяца



e.  
3 недели

Вопрос **1**

Выполнен

Баллов: 1,00 из 1,00

Отметить вопрос

### Текст вопроса

К разновидностям истинной экземы относятся:

Выберите один ответ:



a.  
Варикозная



b.  
Сикозиформная



с.  
Паратравматическая



d.  
Дисгидротическая



e.  
Импетигинозная

Вопрос **2**

Выполнен

Баллов: 1,00 из 1,00

Отметить вопрос

### Текст вопроса

Для лечения аллергического дерматита используют:

Выберите один ответ:



a.



Антигистаминные препараты

b.

Антималярийные препараты

c.

Кортикостероидные мази

d.

Десенсибилизирующие средства

e.

Иммуномодуляторы

Вопрос **3**

Выполнен

Баллов: 1,00 из 1,00

Отметить вопрос

Текст вопроса

Каковы клинические проявления синдрома Стивенса-Джонсона?

Выберите один ответ:

a.

Образование пузырей и эрозий на слизистых

b.

Поражение глаз

c.

Все перечисленное верно

d.

Сыпь на кожном покрове

e.

Лихорадка, миалгии

Вопрос **4**

Выполнен

Баллов: 1,00 из 1,00

Отметить вопрос

Текст вопроса

При каких перечисленных заболеваниях больных беспокоит кожный зуд?

Выберите один ответ:

a.

Лимфогранулематоз

b.

Пиелонефрит

c.

Гипертоническая болезнь

d.

Сахарный диабет

e.

Спастический колит

Вопрос **5**

Выполнен

Баллов: 1,00 из 1,00

Отметить вопрос

Текст вопроса

Для простого контактного дерматита не характерно:

Выберите один ответ:

a.

Чёткие границы воспаления кожи по месту воздействия раздражителя

b.

Быстрый регресс при устранении действия раздражителя

c.

Возникновение на месте действия экзогенного раздражителя

d.

Возникновение сразу после действия повреждающего фактора

e.

Латентный период

Вопрос **6**

Выполнен

Баллов: 0,00 из 1,00

Отметить вопрос

### Текст вопроса

Для очагового нейродермита (лихенаВидаля) характерны следующие зоны в очаге поражения:

Выберите один ответ:

a.

Лихенификации

b.

Гиперпигментации

c.

Вегетации

d.

Папулезная

e.

Атрофии

Вопрос **7**

Выполнен

Баллов: 1,00 из 1,00

Отметить вопрос

### Текст вопроса

Какие мероприятия проводят при отеке Квинке?

Выберите один ответ:

a.

Преднизолон при тяжелых состояниях

b.

Антигистаминные препараты

c.

Мочегонные препараты

d.

Отмена агента, вызвавшего реакцию



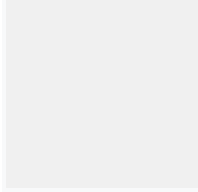
е.

Все перечисленное верно

Вопрос **8**

Выполнен

Баллов: 0,00 из 1,00



Отметить вопрос

### Текст вопроса

К мероприятиям по профилактике опрелостей у детей грудного возраста НЕ относят:  
Выберите один ответ:



а.

Исключение употребления СМС для стирки детского белья



б.

Припудривание кожи в складках



с.

Обтирание складок кожи 2% салициловым спиртом



д.

Ежедневные купания ребёнка



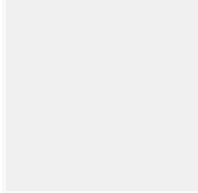
е.

Обтирание складок кожи прокипяченным растительным маслом

Вопрос **9**

Выполнен

Баллов: 1,00 из 1,00



Отметить вопрос

### Текст вопроса

Выберите мероприятия при медикаментозном контактно-аллергическом дерматите:  
Выберите один ответ:



а.

Выполнить кожные аллергические пробы на предполагаемый аллерген



б.

Всё перечисленное верно



с.

Отменить препарат-аллерген



d.

Назначить гипосенсибилизирующее лечение

Вопрос **10**

Выполнен

Баллов: 0,00 из 1,00

Отметить вопрос

Текст вопроса

Какие причины приводят к формированию атопического дерматита в детском возрасте?

Выберите один ответ:



a.

Хронические инфекции



b.

Глистные инвазии



c.

Медикаменты



d.

Дисбактериоз



e.

Пищевые аллергены

Вопрос **1**

Выполнен

Баллов: 1,00 из 1,00

Отметить вопрос

Текст вопроса

При микозах стоп, обусловленных *T. rubrum* характерно поражение всех перечисленных областей, кроме:

Выберите один ответ:



a.

Ногтевые пластинки только I и V пальцев стоп



b.

Кожи ладоней и подошв

с.

Крупных складок

d.

Всех ногтевых пластинок

е.

Гладкой кожи

Вопрос **2**

Выполнен

Баллов: 1,00 из 1,00

Отметить вопрос

Текст вопроса

Для диагностики микозов стоп не применяется:

Выберите один ответ:

a.

Культуральная диагностика

b.

Клиническая диагностика

с.

Исследование нативного препарата в темном поле

d.

Окраска мазка по Грамму

е.

Микроскопическое исследование

Вопрос **3**

Выполнен

Баллов: 1,00 из 1,00

Отметить вопрос

Текст вопроса

Ведущий морфологический элемент при отрубевидном лишае:

Выберите один ответ:

- a.  
Бугорок
- b.  
Пустула
- c.  
Пятно
- d.  
Язва
- e.  
Пузырь

Вопрос **4**

Выполнен

Баллов: 1,00 из 1,00

[Отметить вопрос](#)

#### Текст вопроса

В комплекс лечения больного рубромикозом ногтевых пластинок входит:  
Выберите один ответ:

- 
- a.  
Ничего из перечисленного
- b.  
Лечение гризеофульвином, низоралом, ламизилом
- c.  
Отслойка ногтевого ложа, кожи стоп и ладоней
- d.  
Все перечисленное
- e.  
Удаление ногтей

Вопрос **5**

Выполнен

Баллов: 1,00 из 1,00

[Отметить вопрос](#)

### Текст вопроса

К врачу дерматологу обратилась женщина 52 лет с жалобами на появление темных пятен в подмышечных и паховых складках. При осмотре врач поставил диагноз эритразма, используя люминесцентную диагностику в лучах лампы Вуда. Какой цвет очагов поражения при люминесцентной диагностике?

Выберите один ответ:

a.

Изумрудный

b.

Белесоватый

c.

Желтовато-бурый

d.

Кораллово-красный


e.

Фиолетовый

Вопрос **6**

Выполнен

Баллов: 1,00 из 1,00



Отметить вопрос

### Текст вопроса

Для паховой эпидермофитии характерно:

Выберите один ответ:

a.

Корки

b.

Локализация в крупных складках

c.

Пузырьки

d.

Эритема и отек

e.

Все перечисленное



Вопрос **7**

Выполнен

Баллов: 1,00 из 1,00

Отметить вопрос

Текст вопроса

В возникновении микоза стоп у детей играют роль:

Выберите один ответ:

a.

Усиленное потоотделение

b.

Анатомо-физиологические особенности кожи стоп у детей

c.

Изменение pH пота

d.

Вегетодистонии

e.

Все верно

Вопрос **8**

Выполнен

Баллов: 1,00 из 1,00

Отметить вопрос

Текст вопроса

Грибковые заболевания кожи вызываются всеми перечисленными возбудителями, кроме:

Выберите один ответ:

a.

Эпидермофитонов

b.

Дрожжеподобных грибов

c.

Палочек Ганзена


d.  
Трихофитонов

e.  
Микроспорумов

Вопрос **9**

Выполнен

Баллов: 1,00 из 1,00



Отметить вопрос

### Текст вопроса

Пациенту был поставлен диагноз микоз стоп. Больной занимается спортом, часто пользуется общими душевыми комнатами. При обследовании у терапевта была найдена патология желудка; неделю назад больной перенес травму голени; с 3-х летнего возраста имеет склонность к аллергическим реакциям; в доме пациента живет кошка. Какие факторы имеют этиопатогенетическое значение?

A.  
Патология желудка

B.  
Склонность к аллергическим реакциям

C.  
Травма голени

D.  
Пользование общими душевыми

E.  
Проживание в доме кошки

Вопрос **10**

Выполнен  
Баллов: 1,00 из 1,00

Отметить вопрос

### Текст вопроса

Для грибковых поражений кожи характерны:

Выберите один ответ:

a.

Неправильные очертания очагов

b.

Резкие границы очагов, сухая поверхность, незначительная гиперемия

c.

Все перечисленное

d.

Отсутствие шелушения

e.

Яркая гиперемия в очагах поражения

Вопрос **1**

Выполнен  
Баллов: 1,00 из 1,00

Отметить вопрос

### Текст вопроса

У больного псориазом через 3 дня после сильного зуда кожи туловища на месте расчесов появились новые папулы, покрытые серебристо-белыми чешуйками. О каком симптоме, характерном для псориаза, может идти речь?

Выберите один ответ:

a.

Симптом Арди-Горчакова

b.

Симптом Кебнера

c.

Симптом Бенъе



d.

Симптом Никольского



e.

Симптом Уикхема

Вопрос **2**

Выполнен

Баллов: 1,00 из 1,00

Отметить вопрос

Текст вопроса

Больному псориазом через 7 дней лечения был выставлен диагноз: псориаз, стационарная стадия. На основании какого признака была определена стационарная стадия дерматоза?

Выберите один ответ:



a.

Положительный симптом Уикхема



b.

Отсутствие роста существующих элементов сыпи



c.

Отрицательная псориазная триада



d.

Положительная псориазная триада



e.

Возникновение новых элементов сыпи

Вопрос **3**

Выполнен

Баллов: 1,00 из 1,00

Отметить вопрос

Текст вопроса

На прием к дерматологу обратился больной с обильными шелушащимися высыпаниями на коже. Предварительный диагноз: псориаз. Какие первичные морфологические элементы имелись на коже больного?

Выберите один ответ:

a.

Узлы

b.

Узелки

c.

Бугорки

d.

Чешуйки

e.

Пятна

Вопрос **4**

Выполнен

Баллов: 1,00 из 1,00

Отметить вопрос

Текст вопроса

У больного псориазом через 3 дня после сильного зуда кожи туловища на месте расчесов появились новые папулы, покрытые серебристо-белыми чешуйками. О каком симптоме, характерном для псориаза, может идти речь?

Выберите один ответ:

a.

Симптом Бенъе

b.

Симптом Уикхема

c.

Симптом Никольского

Симптом Никольского

Симптом Никольского



d.

Симптом Арди-Горчакова



e.

Симптом Кебнера

Симптом Кебнера

Симптом Кебнера


Симптом Кебнера

Симптом Кебнера

Вопрос **5**

Выполнен

Баллов: 1,00 из 1,00



Отметить вопрос

Текст вопроса

У мужчины на волосистой части головы имеются инфильтративные бляшки розового цвета, покрытые грязно-серыми чешуйками. На разгибательной поверхности локтевых суставов расположены единичные розово-красные лентикулярные узелки, покрытые серебристо-белыми чешуйками, при этом периферия элементов свободна от шелушения, ярко-розового цвета. На туловище определяются единичные милиарные узелки, аналогичные вышеописанным. Субъективно – зуд. Ваш диагноз:

Выберите один ответ:



a.

Псориаз, стадия ремиссии



b.

Псориаз, прогрессирующая стадия



c.

Псориаз, стадия рецидива



d.

Псориаз, регрессирующая стадия



е.

Псориаз, стационарная стадия

Вопрос **6**

Выполнен

Баллов: 1,00 из 1,00

Отметить вопрос

Текст вопроса

Для эксудативной формы псориаза наиболее характерным признаком является:  
Выберите один ответ:



а.

Наличие серозных чешуйко-корок



б.

Наличие геморрагических корок



с.

Наличие гнойных корок



д.

Наличие пластинчатых чешуек



е.

Наличие муковидных чешуек

Вопрос **7**

Выполнен

Баллов: 1,00 из 1,00

Отметить вопрос

Текст вопроса

Больной 18 лет жалуется на высыпание на коже коленных и локтевых суставов. Объективно: симметрично на коже разгибательной поверхности указанных суставов лентикулярные розово-красные папулы округлой формы с четкими границами, покрытые серебристыми чешуйками. При поскабливании папулы прослеживается симптом стеаринового пятна, терминальной пленки, кровяной росы. Изоморфная реакция Кебнера положительная. Ваш диагноз.



A.

Псориаз



B.

Красный плоский лишай



C.

Руброфития гладкой кожи



D.

Папулезный сифилид



E.

Узловатая чесуха взрослых

Вопрос **8**

Выполнен

Баллов: 1,00 из 1,00

Отметить вопрос

Текст вопроса

Больной, длительно болеющий псориазом, стал предъявлять жалобы на боли в суставах. Какие суставы необходимо обследовать в первую очередь, учитывая частоту и типичность их поражения при псориазе?

Выберите один ответ:



a.

Позвоночник



b.

Голеностопные суставы



c.

Тазобедренные суставы



d.

Плечевые суставы



e.




## Мелкие периферические суставы кистей и стоп

Вопрос **9**

Выполнен

Баллов: 1,00 из 1,00



Отметить вопрос

### Текст вопроса

Для вульгарной формы псориаза характерным является:

Выберите один ответ:

a.

Отсутствие чешуйко-корок

b.

Все перечисленное верно

c.

Отсутствие артралгии

d.

Отсутствие отечности высыпаний


e.

Ярко-розовый цвет папул и бляшек

Вопрос **10**

Выполнен

Баллов: 1,00 из 1,00



Отметить вопрос

### Текст вопроса

При обычном псориазе излюбленной и наиболее частой локализацией высыпаний является все перечисленное, кроме:

Выберите один ответ:

a.

Волосистой части головы

b.

Разгибательных поверхностей конечностей



с.  
Области крестца



д.  
Локтей и колен



е.  
Сгибательных поверхностей конечностей

Вопрос **1**

Выполнен

Баллов: 1,00 из 1,00

Отметить вопрос

Текст вопроса

Какой вирус является возбудителем опоясывающего лишая?

Выберите один ответ:



а.  
ВИЧ



б.  
Эпштейн-Барр



с.  
ВПГ



д.  
Herpesvirus varicella zoster



е.  
ЦМВ

Вопрос **2**

Выполнен

Баллов: 0,00 из 1,00

Отметить вопрос

Текст вопроса

Для подошвенных бородавок характерно все перечисленное, кроме

Выберите один ответ:




- a.  
Болезненности
- b.  
Возникновения на местах давления обувью
- c.  
Эффективна гипносуггестивная терапия
- d.  
Локализации на тыле стоп
- e.  
Эффективно лечение солкодермом

Вопрос **3**

Выполнен

Баллов: 1,00 из 1,00



Отметить вопрос

Текст вопроса


Перечислите основные клинические характеристики опоясывающего лишая:  
Выберите один ответ:

- 
- a.  
Всё верно
- b.  
Инкубационный период до 2 недель
- c.  
Оставляет стойкий иммунитет
- d.  
Локализация по ходу нервов
- e.  
Сильная болезненность

Вопрос **4**

Выполнен

Баллов: 0,00 из 1,00



Отметить вопрос

Текст вопроса

С какими заболеваниями необходимо дифференцировать остроконечные кондиломы в перианальной области?

Выберите один ответ:

a.

Первичный сифилис

b.

Ограниченный нейродермит

c.

Неспецифический язвенный колит

d.

Вторичный сифилис


e.

Кандидоз

Вопрос **5**

Выполнен

Баллов: 0,00 из 1,00



Отметить вопрос

Текст вопроса

У больного впервые установлен диагноз: *H. simplex labialis*. В настоящий момент – 6-й день заболевания – видны серозные корочки, под которыми отмечается эпителизация. Определите место вероятной персистенции вирус HHV1 в латентном состоянии в организме?

Выберите один ответ:

a.

Глубокие слои дермы кожи лица

b.

Черепно-мозговые ганглии

c.

Слизистая губ

d.

Глубокое нервное сплетение дермы

e.

## Поверхностное нервное сплетение дермы

Вопрос **6**

Выполнен

Баллов: 1,00 из 1,00

Отметить вопрос

### Текст вопроса

Выберите наиболее частое осложнение Herpes zoster:

Выберите один ответ:

a.

Рубцевание после разрешения сыпи

b.

Присоединение вторичной инфекции

c.

Гиперпигментация

d.

Постгерпетическая невралгия

e.

Экзематизация

Вопрос **7**

Выполнен

Баллов: 0,00 из 1,00

Отметить вопрос

### Текст вопроса

Выберите наиболее правильное утверждение:

Выберите один ответ:

a.

При инфицировании у всех людей возникает клиническая картина заболевания

b.

Вирус термостабильный

c.

Инфицируются все люди к 3-летнему возрасту

d.

При инфицировании у 10% людей возникает клиническая картина заболевания


e.

Инкубационный период 2-3 месяца

Вопрос **8**

Выполнен

Баллов: 0,00 из 1,00



Отметить вопрос

Текст вопроса

Для остроконечных бородавок характерно все перечисленное, кроме

Выберите один ответ:

a.

Имеют широкое основание

b.

Имеют узкое основание

c.

Напоминают петушиный гребень

d.

Чаще располагаются в области гениталий


e.

Напоминают цветную капусту

Вопрос **9**

Выполнен

Баллов: 1,00 из 1,00



Отметить вопрос

Текст вопроса

Контагиозным моллюском наиболее часто болеют:

Выберите один ответ:

a.

Пожилые

b.

Взрослые



c.

Психические больные



d.

Соматически отягощенные больные



e.

Дети

Вопрос **10**

Выполнен

Баллов: 0,00 из 1,00

Отметить вопрос

Текст вопроса

Какие морфологические элементы характерны для простого герпеса:

Выберите один ответ:



a.

Сгруппированные везикулы, папулы, пузырьки



b.

Гнойнички



c.

Мономорфные – пузырьки



d.

Волдыри



e.

Пузыри

Вопрос **1**

Выполнен

Баллов: 0,00 из 1,00

Отметить вопрос

Текст вопроса

Какие первичные морфологические элементы могут наблюдаться при дерматите Дюринга, кроме?



a.

Везикулы

b.

Эритема

c.

Папулы

d.

Волдыри

e.

Узлы

Вопрос **2**

Выполнен

Баллов: 0,00 из 1,00

Отметить вопрос

Текст вопроса

Какие существуют формы многоформной экссудативной эритемы, кроме?

a.

Токсико-аллергическая

b.

Аутоиммунная (гиперергическая реакция)

c.

Наследственная

d.

Простая (папулезная) и буллезная

e.

Инфекционно-аллергическая

Вопрос **3**

Выполнен

Баллов: 1,00 из 1,00

Отметить вопрос

Текст вопроса

Какие осложнения могут наблюдаться при длительной кортикостероидной терапии?





а.  
Гипертензия



б.  
Остеопороз



с.  
Все перечисленные



д.  
Язвенная болезнь желудка



е.  
Стероидный диабет

Вопрос **4**

Выполнен

Баллов: 0,00 из 1,00

Отметить вопрос

Текст вопроса

Каким препаратам отдается предпочтение при наружной терапии пузырчатки?



а.  
Дерматоловая присыпка



б.  
Аэрозоль «Полькортолон»



с.  
Синтомициновая эмульсия



д.  
Мази с кортикостероидами



е.  
Анилиновые красители

Вопрос **5**

Выполнен

Баллов: 0,00 из 1,00

Отметить вопрос

Текст вопроса

Характеристика пузырей при истинной пузырчатке включает все, кроме:



a.

Субэпидермальные



b.

Располагаются на внешне неизменной коже



c.

Симптом Никольского



d.

Покрышка вялая




e.

Интраэпидермальные

Вопрос **6**

Выполнен

Баллов: 0,00 из 1,00



Отметить вопрос

Текст вопроса

Какие первичные морфологические элементы могут быть при многоформной экссудативной эритеме, кроме?



a.

Волдыри



b.

Эритема



c.

Папулы



d.

Пузыри



e.

Бугорки

Вопрос **7**

Выполнен

Баллов: 1,00 из 1,00

Отметить вопрос

Текст вопроса

Назовите клинические признаки, характерные для вегетирующей пузырчатки:

a.

Разрастание вегетаций в местах поражений, положительный эффект от назначения сульфонов

b.

Частое поражение складок кожи, разрастание вегетаций в местах поражений

c.

Частое поражение складок кожи, положительная проба Ядассона

d.

Частое поражение складок кожи, обширные изъязвления в очагах

e.

Частое поражение слизистых оболочек, отсутствие пузырей

Вопрос **8**

Выполнен

Баллов: 0,00 из 1,00

Отметить вопрос

Текст вопроса

Для листовидной пузырчатки характерно все, кроме:

a.

Преобладание этой формы у молодых пациентов

b.

Поражение слизистой полости рта

c.

Генерализация процесса по типу эритродермии с нарушением общего состояния

d.

Медленная эпителизация эрозий

e.

## Наличие слоистых чешуе-корок

Вопрос **9**

Выполнен

Баллов: 0,00 из 1,00

Отметить вопрос

### Текст вопроса

В каком варианте правильно указаны возможные побочные эффекты от системного назначения кортикостероидов?

a.

Кушингоид, стероидные психозы, фотосенсибилизация

b.

Мышечные дистрофии, тромбоцитопения, гипертонические кризы

c.

Лейкопения, инфекционные осложнения, гирсутизм

d.

Желудочно-кишечные кровотечения, остеопороз, лейкопения

e.

Инфекционные осложнения, желудочно-кишечные кровотечения, гипокалиемия

Вопрос **10**

Выполнен

Баллов: 0,00 из 1,00

Отметить вопрос

### Текст вопроса

Лечение акантолитической пузырчатки проводится:

a.

Сульфоновыми препаратами, использованием плазмафереза

b.

Цитостатиками, сульфоновыми препаратами

c.

Терапевтическими дозами кортикостероидов, цитостатиками

d.

Ударными дозами кортикостероидов, антибиотиками



е.

Использованием плазмафереза, ударными дозами кортикостероидов

Вопрос **1**

Выполнен

Баллов: 1,00 из 1,00

Отметить вопрос

Текст вопроса

Характерные симптомы шанкра-панариция:

Выберите один ответ:



а.

Наличие плотного инфильтрата



б.

Отсутствие островоспалительной эритемы



с.

Регионарный лимфаденит



д.

Булавовидное вздутие



е.

Болезненность

Вопрос **2**

Выполнен

Баллов: 1,00 из 1,00

Отметить вопрос

Текст вопроса

Как называется твердый шанкр в зависимости от размера?

Выберите один ответ:



а.

Гигантский



б.

Милиарный



с.  
Серпигинирующий

d.  
С ноготь мизинца

е.  
Карликовый

Вопрос **3**

Выполнен

Баллов: 1,00 из 1,00

Отметить вопрос

Текст вопроса

Экстрагенитальные твердые шанкры чаще всего встречаются на:

Выберите один ответ:

a.  
Коже туловища

b.  
Коже ног

с.  
Животе

d.  
Коже рук

е.  
На губах и полости рта

Вопрос **4**

Выполнен

Баллов: 1,00 из 1,00

Отметить вопрос

Текст вопроса

Перечислите осложнения первичной сифиломы:

Выберите один ответ:

a.  
Парафимоз



b.

Фагеденизм



c.

Гангренизация



d.

Фимоз




e.

Баланопостит

Вопрос **5**

Выполнен

Баллов: 0,00 из 1,00



Отметить вопрос

Текст вопроса

Все перечисленные проявления относятся к осложнениям твердого шанкра, кроме:

Выберите один ответ:



a.

Индуративного отека



b.

Парафимоза



c.

Вульвовагинита



d.

Фагеденизма




e.

Фимоза

Вопрос **6**

Выполнен

Баллов: 1,00 из 1,00



Отметить вопрос

Текст вопроса

Какова тактика врача при выявлении ущемленного парафимоза?

Выберите один ответ:

a.

Динамическое наблюдение

b.

Назначение примочек

c.

Перевод парафимоза в фимоз

d.

Хирургическое иссечение крайней плоти


e.

Назначение антибиотиков

Вопрос **7**

Выполнен

Баллов: 0,00 из 1,00



Отметить вопрос

Текст вопроса

Какой препарат применяют для очищения поверхности твердого шанкра перед исследованием на бледную трепонему?

Выберите один ответ:

a.

10% раствор хлористого натрия

b.

0,9% раствор хлористого натрия

c.

2% раствор борной кислоты

d.

0,05% хлоргексидинабиглюконата

e.

0,02% раствор фурацилина

Вопрос **8**

Выполнен

Баллов: 0,00 из 1,00



Отметить вопрос

Текст вопроса

Заболевания, с какими проводят дифференциальную диагностику шанкра губы:  
Выберите один ответ:

a.

Стрептококковое импетиго

b.

Рак губы

c.

Туберкулезная язва

d.

Простой пузырьковый лишай

e.

Травматическая язва

Вопрос **9**

Выполнен

Баллов: 0,00 из 1,00

Отметить вопрос

Текст вопроса

Срок деления патогенной бледной трепонемы составляет:  
Выберите один ответ:

a.

6-8 ч

b.

15-20 ч

c.

30-33 ч

d.

35-40 ч

е.

10-12 ч

Вопрос **10**

Выполнен

Баллов: 1,00 из 1,00

Отметить вопрос

Текст вопроса

К осложнениям твердого шанкра относятся все перечисленные, кроме:

Выберите один ответ:

а.

Гангренизации

б.

Фимоза

с.

Фагеденизации

д.

Парафимоза

е.

Абсцедирования

Вопрос **1**

Выполнен

Баллов: 1,00 из 1,00

Отметить вопрос

Текст вопроса

С учетом каких данных ставится диагноз вторичного сифилиса?

Выберите один ответ:

а.

Положительная динамика сифилидов при специфической терапии

б.

Эпидемиологический анамнез

с.

Положительные КСР



d.

Клиническая картина




e.

Наличие бледной трепонемы в отделяемом сифилидов

Вопрос **2**

Выполнен

Баллов: 1,00 из 1,00



Отметить вопрос

Текст вопроса

Особенности патогенеза вторичного сифилиса, верно все, кроме:

Выберите один ответ:



a.

Поражение лимфоузлов, ЦНС, суставов и др.



b.

Образование вторичных твердых шанкров



c.

Спирохетемия



d.

Поражение кожи и слизистых (сыпь)




e.

Генерализация инфекции

Вопрос **3**

Выполнен

Баллов: 0,00 из 1,00



Отметить вопрос

Текст вопроса

Для вторичного сифилиса характерно все перечисленное, кроме:

Выберите один ответ:



a.

Отсутствия островоспалительных явлений



b.

Поражения ладоней и подошв

с.

Наличия островоспалительных явлений

d.

Полиаденита

е.

Зуда очагов

Вопрос **4**

Выполнен

Баллов: 1,00 из 1,00

Отметить вопрос

Текст вопроса

Вторичный период сифилиса с момента заражения начинается в среднем через:

Выберите один ответ:

a.

2-3 месяца

b.

1-2 месяца

с.

4-5 месяцев

d.

7-8 месяцев

е.

3-4 месяца

Вопрос **5**

Выполнен

Баллов: 0,00 из 1,00

Отметить вопрос

Текст вопроса

Для реакции обострения Яриша-Лукашевича-Герксгеймера характерно:

Выберите один ответ:

- a.  
Усиление сифилитических розеол
- b.  
Периферический рост папул
- c.  
Исчезает через несколько часов
- d.  
Повышение температуры, озноб
- e.  
Кровоточивость слизистых

Вопрос **6**

Выполнен

Баллов: 1,00 из 1,00

[Отметить вопрос](#)

Текст вопроса

Высыпания вторичного рецидивного периода сифилиса:

Выберите один ответ:

- 
- a.  
Обильная яркая розеолезная сыпь
- b.  
Гуммы
- c.  
Бугорки
- d.  
Твердый шанкр
- e.  
Бледные розеолезные высыпания

Вопрос **7**

Выполнен

Баллов: 0,00 из 1,00

[Отметить вопрос](#)

Текст вопроса

Высыпания при вторичном свежем сифилисе обычно:

Выберите один ответ:

a.

Несимметричные

b.

Неяркой окраски

c.

Сгруппированные

d.

Необильные

e.

Обильные

Вопрос **8**

Выполнен

Баллов: 1,00 из 1,00

Отметить вопрос

Текст вопроса

Большинство вторичных сифилидов разрешаются без лечения спустя:

Выберите один ответ:

a.

3-4 месяца

b.

4-5 месяцев

c.

1-2 месяца

d.

2-3 месяца

Вопрос **9**

Выполнен

Баллов: 0,00 из 1,00

Отметить вопрос

Текст вопроса

Укажите признаки, характерные для сифилитического импетиго:

Выберите один ответ:

a.

Имеет валик медно-красного (буро-красного) цвета

b.

Расположено на уплотненном инфильтрате

c.

Покрыто коркой

d.

Нефолликулярная пустула

e.

Поражаются любые участки кожного покрова

Вопрос **10**

Выполнен

Баллов: 0,00 из 1,00

Отметить вопрос

Текст вопроса

Основными препаратами для лечения больных сифилисом являются

Выберите один ответ:

a.

Эритромицин

b.

Пенициллин

c.

Макролиды

d.

Цефалоспорины

е.  
Тетрацилин