

КЛИНИЧЕСКИЙ СЛУЧАЙ / CLINICAL CASE

Шифр специальности: 14.01.04 – внутренние болезни, 14.01.09 – инфекционные болезни.

УДК **проставляют сотрудники редакции**

<https://doi.org/10.47093/2218-7332.2020.11.2.XX-XX>

Немая гипоксемия у пациента с тяжелой SARS-CoV-2 пневмонией

А.Д. Пальман, Д.А. Андреев, С.А. Сучкова

*ФГАОУ ВО «Первый Московский государственный медицинский университет им. И.М. Сеченова» Минздрава России (Сеченовский университет)
ул. Трубецкая, д. 8, стр. 2, г. Москва, 119991, Россия*

Аннотация

Для пациентов с COVID-19 характерно тяжелое поражение легких с развитием острой дыхательной недостаточности. Однако у части пациентов самочувствие может длительное время оставаться относительно удовлетворительным и несмотря на выраженную гипоксемию они не жалуются на одышку.

Описание случая. Мы наблюдали 65-летнего мужчину, госпитализированного с тяжелой SARS-CoV-2 пневмонией, низкими показателями насыщения крови кислородом, но при этом без жалоб на одышку. Только при прогрессировании заболевания со снижением сатурации кислородом (SpO₂) до 85% и ниже при дыхании атмосферным воздухом он стал отмечать чувство нехватки воздуха. Состояние пациента ухудшалось и в итоге он скончался в отделении интенсивной терапии от полиорганной недостаточности.

Обсуждение. Этот случай наглядно иллюстрирует еще одну особенность течения пневмонии, ассоциированной с новым коронавирусом SARS-CoV-2 и показывает, что измерение SpO₂ является одним из ведущих объективных критериев, позволяющим врачу оценить реальную тяжесть состояния пациента с COVID-19.

Ключевые слова: COVID-19, SARS-CoV-2, острая дыхательная недостаточность, немая гипоксемия.

Рубрики MeSH: **проставляют сотрудники редакции**

Для цитирования: Пальман А.Д., Андреев Д.А., Сучкова С.А. Немая гипоксемия у пациента с тяжелой SARS-CoV-2 пневмонией. Сеченовский вестник. 2020; 11(2): **XX-XX**

<https://doi.org/10.47093/2218-7332.2020.11.2.XX-XX>

КОНТАКТНАЯ ИНФОРМАЦИЯ:

Пальман Александр Давидович - канд. мед. наук, доцент кафедры госпитальной терапии № 1 ФГАОУ ВО «Первый МГМУ им. И.М. Сеченова» Минздрава России (Сеченовский Университет)

Адрес: ул. Трубецкая, д. 8, стр. 2, г. Москва, 119991, Россия

Тел.: +7 (916) 656-64-14

E-mail: doctorpalman@mail.ru

Конфликт интересов. Авторы заявляют об отсутствии конфликта интересов.

Финансирование. Исследование не имело спонсорской поддержки (собственные ресурсы).

Статья поступила в редакцию: **проставляют сотрудники редакции**

Статья принята к печати: **проставляют сотрудники редакции**

Дата публикации: **проставляют сотрудники редакции**

Silent hypoxemia in a patient with severe SARS-CoV-2 pneumonia

Alexander D. Palman, Denis A. Andreev, Svetlana A. Suchkova
Sechenov First Moscow State Medical University (Sechenov University)
8/2, Trubetskaya str., Moscow, 119991, Russia

Abstract

Patients with COVID-19 are typically characterized by severe lung injury with the development of acute respiratory failure. However, in some patients, subjective well-being may remain relatively satisfactory for a long time and, despite severe hypoxemia, they do not complain of shortness of breath.

Case report. We observed a 65-year-old man hospitalized with severe SARS-CoV-2 pneumonia, low level of blood oxygen saturation, but at the same time without complaints of shortness of breath. Only with the progression of the disease with a decrease in oxygen saturation to 85% and lower when breathing atmospheric air he begin to notice the feeling of lack of air. The patient's condition worsened and as a result, he died in the intensive care unit from multiple organ failure.

Discussion. This case clearly illustrates one more feature of the course of pneumonia associated with the novel SARS-CoV-2 coronavirus and shows that SpO₂ measurement is one of the leading objective criterion that allows a doctor to assess the real severity of a patient's condition with COVID-19.

Keywords: COVID-19, SARS-CoV-2, acute respiratory failure, silent hypoxemia.

MeSH terms: **проставляют сотрудники редакции**

For citation: Palman A.D. Andreev D.A., Suchkova S.A. Silent hypoxemia in a patient with severe SARS-CoV-2 pneumonia. *Sechenov Medical Journal*. 2020; 11(2): **XX-XX**
<https://doi.org/10.47093/2218-7332.2020.11.2.XX-XX>

CONTACT INFORMATION:

Alexander D. Palman - MD, PhD, Associate Professor, Department of Hospital Therapy №1, Sechenov First Moscow State Medical University (Sechenov University)

Address: 8/2 Trubetskaya str., Moscow, 119991, Russia

Tel.: +7 (916) 656-64-14

E-mail: doctorpalman@mail.ru

Conflict of interests. The authors declare that there is no conflict of interests.

Financial support. The study was not sponsored (own resources).

The article received: **проставляют сотрудники редакции**

The article approved for publication: **проставляют сотрудники редакции**

Date of publication: **проставляют сотрудники редакции**

Список сокращений:

ЧДД – частота дыхательных движений

СРБ – -реактивный белок

ИВЛ – искусственная вентиляция легких

ЧСС – частота сердечных сокращений

Вызываемое новым типом коронавируса SARS-CoV-2 заболевание, получившее название COVID-19, было впервые описано в Китае в декабре 2019 г. [1] и за короткое время приняло масштабы пандемии [2].

Хотя у многих пациентов COVID-19 протекает сравнительно легко, в типичных случаях это заболевание проявляется двусторонней полисегментарной пневмонией, которая может осложняться острой дыхательной недостаточностью, острым респираторным дистресс синдромом и в итоге привести к смерти пациента [3, 4].

При этом у части пациентов с пневмонией, вызванной вирусом SARS-CoV-2, наблюдается парадоксальное несоответствие между объективной тяжестью дыхательной недостаточности и относительно удовлетворительным самочувствием, что получило в литературе название немой гипоксемии [5, 6].

Приводим собственное клиническое наблюдение.

ОПИСАНИЕ СЛУЧАЯ

Мужчина 65 лет, пенсионер, был госпитализирован в инфекционное отделение Университетской клинической больницы №1 в апреле 2020 г. с жалобами на повышение температуры тела максимально до 39,0⁰С, умеренно выраженный непродуктивный кашель и общую слабость. Заболевание дебютировало за две недели до поступления заложенностью и слизисто-гнойными выделениями из носа; спустя несколько дней присоединилось повышение температуры тела до 38,0-39,0⁰С и непродуктивный кашель. За медицинской помощью не обращался, принимал парацетамол.

В анамнезе артериальная гипертензия в течение 10 лет с максимальным повышением артериального давления до 200/120 мм. рт. ст. На фоне регулярного приема амлодипина 10 мг и периндоприла 5 мг в сутки давление стабилизировано на уровне 125-130/80-85 мм рт. ст. Курение и профессиональные вредности в прошлом отрицает. За рубеж в течение последних 3 месяцев не выезжал, контактов с болеющими COVID-19 или лицами, недавно вернувшимися из эпидемиологически неблагоприятных регионов, не было.

В приемном отделении – взят мазок из верхних дыхательных путей для исследования на наличие РНК SARS-CoV-2, результат которого оказался положительным.

При осмотре в отделении пациент не производил впечатление тяжело больного. Не предъявлял жалобы на одышку даже при активном расспросе, говорил спокойно, длинными фразами. Температура тела была 37,8⁰С. Наблюдался избыток массы тела: вес 84 кг, рост 170 см, индекс массы тела 29,1 кг/м². Обращал на себя внимание умеренный цианоз губ. При дыхании атмосферным воздухом сатурации кислородом (SpO₂) составила 91% по данным пульсоксиметрии (SpO₂ в норме ≥95% [7]). Частота дыхательных движений (ЧДД) в покое оставалась в пределах 18-20 в мин, при аускультации легких хрипы не выслушивались, тоны сердца ритмичные с частотой сердечных сокращений (ЧСС) 90 в мин. Артериальное давление 150/90 мм рт. ст. Со стороны других органов и систем – без особенностей.

В общем анализе крови обращала на себя внимание лейкопения 3,1x10⁹/л и лимфопения 0,5x10⁹/л.

В биохимическом анализе крови клинически значимые метаболические или электролитные нарушения не выявлялись: глюкоза 4,5 ммоль/л, калий 4,7 ммоль/л, креатинин 101 мкмоль/л.

Отмечено повышение уровня С-реактивного белка (СРБ) до 133 мг/л (<0,5 мг/л), что указывало на тяжесть заболевания и высокую активность воспалительного процесса.

По данным компьютерной томографии органов грудной клетки, сделанной в день поступления, выявлено диффузное поражение легких за счет обширных зон «матового стекла» с общим объемом поражения легких более 75%. Сделано заключение, что картина изменений легких с высокой вероятностью соответствует ассоциированной с COVID-19 двусторонней полисегментарной пневмонии крайне тяжелой степени (рис.).

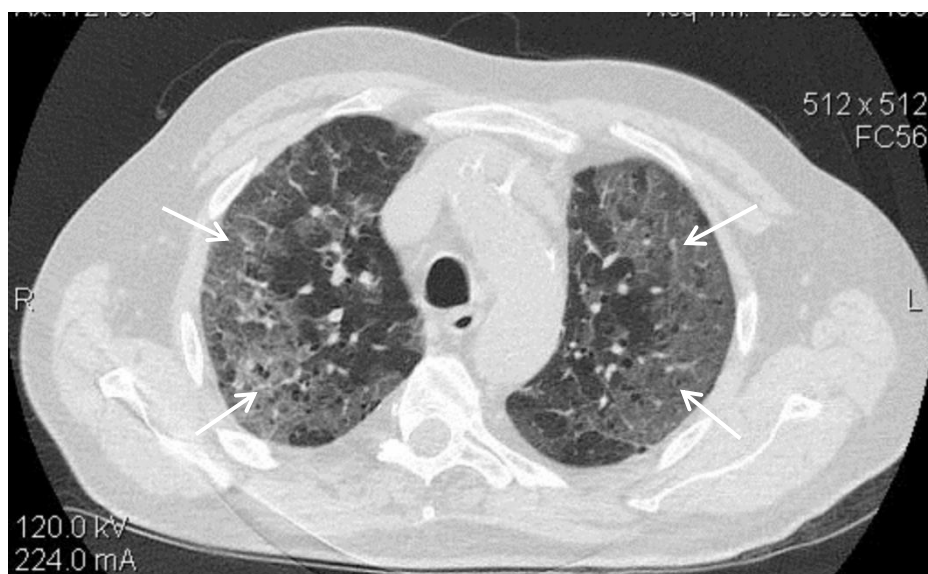


РИС. Компьютерная томография органов грудной клетки (стрелками обозначены обширные зоны «матового стекла»)

FIG. Computed tomography of the chest (arrows indicate extensive areas of ground glass opacity)

На снятой электрокардиограмме: ритм синусовый с ЧСС 92 в минуту. Полная блокада левой ножки пучка Гиса.

По результатам эхокардиографического исследования: полости сердца не расширены, стенки левого желудочка умеренно утолщены, общая сократительная способность миокарда левого желудочка в пределах нормы, фракция выброса - 57%. Зон гипокинезии не выявлено, клапанный аппарат без грубой органической патологии. Признаки умеренной легочной гипертензии.

С момента поступления начата кислородотерапия с потоком 5-6 л/мин через носовые канюли в результате чего SpO₂ повысилась до 95%. Однако сам пациент при этом не почувствовал значимых изменений в своем самочувствии и использовал дополнительный кислород прерывисто. На следующий день было зафиксировано снижение SpO₂ до 89% при дыхании атмосферным воздухом, однако пациент не отметил появления одышки или ощущения нехватки воздуха и мог спокойно беседовать с лечащим врачом. При этом ЧДД в покое практически не изменилась и составила 20-21 в мин.

Учитывая явное несоответствие между величиной сатурации кислородом, измеренной с помощью пульсоксиметра, и общим состоянием пациента предполагался технический артефакт, связанный с неинвазивным характером оценки SpO₂. Однако при исследовании кислотно-щелочного состояния и газового состава артериальной крови было подтверждено наличие тяжелой гипоксемической дыхательной недостаточности с pH 7,38, PaO₂ - 51 мм рт. ст. и PaCO₂ - 36 мм рт. ст. Только при снижении в дальнейшем SpO₂ до 85% и ниже при дыхании атмосферным воздухом пациент стал отмечать, что на фоне ингалируемого кислорода ему «дышится легче».

В отделении проводилось лечение гидроксихлорохином, азитромицином, эноксапаринном, была продолжена гипотензивная терапия, по потребности назначался парацетамол. С учетом сохраняющейся фебрильной лихорадки и повышения уровня СРБ максимально до 307 мг/л вводился тоцилизумаб. Продолжалась кислородная поддержка в постепенно возрастающем объеме вплоть до 15 л/мин через реверсивную маску, что позволяло поддерживать сатурацию кислородом на уровне 91-92%.

Несмотря на проводимое лечение заболевание прогрессировало и в связи с невозможностью контролировать дыхательную недостаточность в условиях отделения, на 16-е сутки прибывания в стационаре пациент был переведен в отделение реанимации и

интенсивной терапии, где был интубирован и переведен на искусственную вентиляцию легких (ИВЛ). Спустя две недели он скончался на фоне явлений респираторного дистресс синдрома и прогрессирующей полиорганной недостаточности.

ОБСУЖДЕНИЕ

Физиологическое обоснование феномена немой гипоксемии на сегодняшний день отсутствует и активно дискутируется в литературе. Так, например, высказываются предположения, что вирус SARS-CoV-2 может непосредственно взаимодействовать с центральными и периферическими хеморецепторами, подавляя их способность адекватно отвечать на нехватку кислорода. Кроме того, своеобразное поражение легочной ткани при коронавирусной пневмонии длительное время не сопровождается значительными нарушениями механики дыхания, прогрессирующая гипоксемия сочетается с нормокапнией и ориентированные на нормальный уровень PaCO₂ механизмы регуляции дыхания тормозят появление и нарастание одышки [5].

В результате этого пациенты с COVID-19 менее склонны отвечать на гипоксемию возрастанием ЧДД по сравнению с пациентами, страдающими другой респираторной патологией [8] и именно такую особенность мы наблюдали у описываемого пациента.

Мы предполагаем, что именно предшествующая немая гипоксемия ответственна за часть случаев драматического течения COVID-19, когда субъективное ухудшение самочувствия пациента запаздывает относительно его объективного статуса, в результате чего время оказывается упущено и от момента обращения за медицинской помощью до необходимости в интубации и ИВЛ проходят считанные часы. Таким образом, наличие немой гипоксемии у наблюдавшегося нами пациента с COVID-19 следует рассматривать в качестве еще одного исходно неблагоприятного прогностического фактора, наряду с большим объемом поражения легких, пожилым возрастом, избыточной массой тела и наличием сердечно-сосудистой патологии. Аналогичного мнения придерживаются и зарубежные авторы [6].

Еще одной подмеченной нами особенностью больных с SARS-CoV-2 пневмонией является наблюдающаяся у части из них сравнительно скудная аускультативная картина, вплоть до полного отсутствия хрипов даже при значительном объеме поражения легочной ткани, что также имело место у описываемого нами пациента. При недостаточной врачебной настороженности и без своевременной рентгенологической верификации это может стать еще одной причиной поздней диагностики заболевания.

ЗАКЛЮЧЕНИЕ

Таким образом, регулярный контроль SpO₂ необходим пациентам с COVID-19 даже в тех случаях, когда течение заболевания исходно не представляется тяжелым. Особенно это важно на догоспитальном этапе, когда пульсоксиметрия становится для практического врача одним из основных объективных ориентиров, позволяющим оценить истинную тяжесть состояния пациента с COVID-19.

ВКЛАД АВТОРОВ

А. Д. Пальман внес основной вклад в разработку концепции статьи, подготовил текст, окончательно утвердил публикуемую версию статьи и согласен принять на себя ответственность за все аспекты клинического наблюдения. Д. А. Андреев внес существенный вклад в написание статьи. С. А. Сучкова принимала активное участие в лечении пациента, подготовке материалов и описании клинического наблюдения.

AUTHORS CONTRIBUTIONS

Alexander D. Palman developed the main concept of the article, wrote the text, approved the final version, and agreed to take responsibility for all aspects of the article. Denis A. Andreev made

a significant contribution to the writing of the article. Svetlana A. Suchkova took active part in treatment of the patient, preparing materials and describing of the clinical case.

ЛИТЕРАТУРА / REFERENCES

№	Литература	№	References
1	<i>Zhu N., Zhang D., Wang W., et al.</i> A novel coronavirus from patients with pneumonia in China, 2019. <i>N Engl J Med.</i> 2020 Feb; 382(8): 727-33. https://doi.org/10.1056/NEJMoa2001017 PMID: 31978945	1	<i>Zhu N., Zhang D., Wang W., et al.</i> A novel coronavirus from patients with pneumonia in China, 2019. <i>N Engl J Med.</i> 2020 Feb; 382(8): 727-33. https://doi.org/10.1056/NEJMoa2001017 PMID: 31978945
2	WHO Director-General's opening remarks at the media briefing on COVID-19 - 11 March 2020. [Electronic resource]. URL: https://www.who.int/dg/speeches/detail/who-director-general-s-opening-remarks-at-the-media-briefing-on-covid-19---11-march-2020 (accessed 15.06.2020).	2	WHO Director-General's opening remarks at the media briefing on COVID-19 - 11 March 2020. [Electronic resource]. URL: https://www.who.int/dg/speeches/detail/who-director-general-s-opening-remarks-at-the-media-briefing-on-covid-19---11-march-2020 (accessed 15.06.2020).
3	<i>Wu Z., McGoogan J.M.</i> Characteristics of and important lessons from the coronavirus disease 2019 (COVID-19) outbreak in China: summary of a report of 72314 cases from the Chinese Center for Disease Control and Prevention. <i>JAMA.</i> 2020; 323(13): 1239-42. https://doi.org/10.1001/jama.2020.2648 PMID: 32091533	3	<i>Wu Z., McGoogan J.M.</i> Characteristics of and important lessons from the coronavirus disease 2019 (COVID-19) outbreak in China: summary of a report of 72314 cases from the Chinese Center for Disease Control and Prevention. <i>JAMA.</i> 2020; 323(13): 1239-42. https://doi.org/10.1001/jama.2020.2648 PMID: 32091533
4	<i>Глыбочко П.В., Фомин В.В., Авдеев С.Н., и др.</i> Клиническая характеристика 1007 больных тяжелой SARSCoV-2 пневмонией, нуждавшихся в респираторной поддержке. Клиническая фармакология и терапия. 2020; 29 (2): 21–9. https://doi.org/10.32756/0869-5490-2020-2-21-29	4	<i>Glybochko P.V., Fomin V.V., Avdeev S.N., i dr.</i> Klinicheskaya kharakteristika 1007 bol'nykh tyazheloi SARSCoV-2 pnevmoniei, nuzhdavshikhsya v respiratornoi podderzhke. [Clinical characteristics of 1007 intensive care unit patients with SARS-CoV-2 pneumonia]. <i>Klinicheskaya farmakologiya i terapiya.</i> 2020; 29(2): 21-9. (In Russian). https://doi.org/10.32756/0869-5490-2020-2-21-29
5	<i>Tobin M.J., Laghi F., Jubran A.</i> Why COVID-19 Silent Hypoxemia Is Baffling to Physicians. <i>Am. J. Respir. Crit. Care Med.</i> 2020. 202(3):356-360. https://doi.org/10.1164/rccm.202006-2157CP . PMID: 32539537	5	<i>Tobin M.J., Laghi F., Jubran A.</i> Why COVID-19 Silent Hypoxemia Is Baffling to Physicians. <i>Am. J. Respir. Crit. Care Med.</i> 2020. 202(3):356-360. https://doi.org/10.1164/rccm.202006-2157CP . PMID: 32539537
6	<i>Wilkerson R.G., Adler J.D., Shah N.G., Brown R.</i> Silent hypoxia: A harbinger of clinical deterioration in patients with COVID-19. <i>Am. J. Emerg. Med.</i> 2020 May 22 https://doi.org/10.1016/j.ajem.2020.05.044 PMID: 32471783	6	<i>Wilkerson R.G., Adler J.D., Shah N.G., Brown R.</i> Silent hypoxia: A harbinger of clinical deterioration in patients with COVID-19. <i>Am. J. Emerg. Med.</i> 2020 May 22 https://doi.org/10.1016/j.ajem.2020.05.044 PMID: 32471783
7	Интенсивная терапия в пульмонологии. Под ред. С. Н. Авдеева. Том 1. М.: «Атмосфера», 2014, 304с	7	Intensivnaya terapiya v pul'monologii [Intensive therapy in pulmonology] edited by S. N. Avdeev

			ed. Vol. 1. Moscow: "Atmosphere", 2014, 304p. (In Russian).
8	<i>Jouffroy R., Jost D., Prunet B.</i> Prehospital pulse oximetry: a red flag for early detection of silent hypoxemia in COVID-19 patients. Crit Care. 2020 Jun; 24(1): 313-4. https://doi.org/10.1186/s13054-020-03036-9 PMID: 32513249	8	<i>Jouffroy R., Jost D., Prunet B.</i> Prehospital pulse oximetry: a red flag for early detection of silent hypoxemia in COVID-19 patients. Crit Care. 2020 Jun; 24(1): 313-4. https://doi.org/10.1186/s13054-020-03036-9 PMID: 32513249

ИНФОРМАЦИЯ ОБ АВТОРАХ/ INFORMATION ABOUT THE AUTHORS

Александр Давидович Пальман - канд. мед. наук, доцент кафедры госпитальной терапии №1 ФГАОУ ВО «Первый МГМУ им. И.М. Сеченова» Минздрава России (Сеченовский Университет). <i>ORCID: https://orcid.org/0000-0002-3665-4044</i>	Alexander D. Palman - MD, PhD, Associate Professor, Department of Hospital Therapy №1, Sechenov First Moscow State Medical University (Sechenov University). <i>ORCID: https://orcid.org/0000-0002-3665-4044</i>
Денис Анатольевич Андреев - доктор мед. наук, профессор, зав. кафедрой кардиологии, функциональной и ультразвуковой диагностики ФГАОУ ВО «Первый МГМУ им. И.М. Сеченова» Минздрава России (Сеченовский Университет). <i>ORCID: https://orcid.org/0000-0002-0276-7374</i>	Denis A. Andreev - MD, PhD, DMSc, Professor, Head of the Department of Cardiology, Functional and Ultrasound Diagnostics, Sechenov First Moscow State Medical University (Sechenov University). <i>ORCID: https://orcid.org/0000-0002-0276-7374</i>
Светлана Александровна Сучкова - врач-кардиолог кардиологического отделения для больных инфарктом миокарда Университетской клинической больницы №1 ФГАОУ ВО «Первый МГМУ им. И.М. Сеченова» Минздрава России (Сеченовский Университет). <i>ORCID: https://orcid.org/0000-0001-7792-0372</i>	Svetlana A. Suchkova - MD, cardiologist of the cardiology department for patients with myocardial infarction, University Clinical Hospital №1, Sechenov First Moscow State Medical University (Sechenov University). <i>ORCID: https://orcid.org/0000-0001-7792-0372</i>