Почка

Нефрон

1. **Отделы**
2. **Стадии мочеобразования**
3. **Что секретируется в разных отделах нефрона**
4. **Собирательные трубочки**
5. **Типы нефронов, отличия**
6. **Листки**
7. **Подоциты**

Фильтрационный барьер

ПОЧЕЧНОЕ ТЕЛЬЦЕ

Мезенгиальные клетки

Корковое вещество

Как отличить проксимальный и дистальный каналец?

ПРОКСИМАЛЬНЫЙ КАНАЛЕЦ (отдел)

ДИСТАЛЬНЫЙ КАНАЛЕЦ (отдел)

Мозговое вещество

ПЕТЛЯ

Тонкая часть петли нефрона

Восходящий отдел петли нефрона

Собирательная трубка

Юкстагломерулярный аппарат

ЗАДАЧИ

Мочевыводящие пути

ПОЧКА

Почка паренхиматозный орган- да

СТРОМА почки- строма плохо выражена – это ПВСТ (капсула) и интерстициальная ткань РВСТ

ПАРЕНХИМА почки – почечное тельце и канальцы нефрона, какая ткань – эпителиальная ткань, которая при участии сосудистого компонента образует структурно-функциональную единицу – нефрон.

Строму почки составляет рыхлая соединительная (интерстициальная) ткань. Паренхима почки представлена эпителиальными почечными канальцами, которые при участии кровеносных капилляров образуют нефроны. В каждой почке их насчитывают около 1 млн.

НЕФРОН

Нефрон — структурная и функциональная единица почки. Нефрон переходит в собирательную трубочку, объединение нескольких собирательных трубочек нефронов дает собирательный проток, который продолжается в сосочковый канал, открывающийся сосочковым отверстием на вершине пирамиды в полость почечной чашки. В состав нефрона входят капсула клубочка, проксимальный извитой каналец, проксимальный прямой каналец, тонкий каналец, в котором различают нисходящий сегмент и восходящий сегмент, дистальный прямой каналец и дистальный извитой каналец.

Строение

Нефрон начинается в почечном тельце, представленном сосудистым клубочком и его капсулой. Сосудистый клубочек состоит более чем из 50 кровеносных капилляров. Их эндотелиальные клетки имеют многочисленные фенестры. Эндотелиальные клетки капилляров располагаются на внутренней поверхности гломерулярной базальной мембраны. ***С наружной стороны*** на ней лежит эпителий внутреннего листка капсулы клубочка. Так возникает толстая трехслойная базальная мембрана. Капсула клубочка по форме напоминает двустенную чашу, образованную внутренним и наружным листками, между которыми находится щелевидная полость — мочевое пространство капсулы, переходящее в просвет проксимального канальца нефрона. ***Внутренний листок капсулы*** проникает между капиллярами сосудистого клубочка и охватывает их почти со всех сторон. Он образован крупными неправильной формы эпителиальными клетками — подоцитами. Последние синтезируют компоненты гломерулярной базальной мембраны, образуют вещества, регулирующие кровоток в капиллярах и ингибирующие пролиферацию мезангиоцитов. На поверхности ***подоцитов*** есть рецепторы комплемента и антигенов, что свидетельствует об активном участии этих клеток в иммунных и воспалительных реакциях.

Отделы нефрона

1.почечное тельце

2.проксмальный

3.петля Генле

4.дистальный

Почечное тельце состоит из капсулы и сосудистого клубочка.

Проксимальный отдел состоит из извитого и небольшого отдела прямого канальца.

Петля состоит из толстого восходящего и тонкого нисходящего отдел петли нефрона.

Дистальный отдел состоит из прямого и извитого канальца. Он открывается в собирательную трубочку.

Стадии мочеобразования.

1 фаза – фильтрация, она происходит в почечном тельце, в результате этого образуется первичная моча, моча без ФЭК и крупномолекулярных Б.

2 фаза – реабсорбция – она происходит в проксимальных, дистальных канальцах, петле, и заканчивается в собирательных трубочках.

3 фаза – секреция – это выделение каких-то веществ в кровь и в мочу.

ДИСТАЛЬНЫЙ ОТДЕЛ

В дистальных отделах происходит секреция калия и водорода в мочу (экзокринная секреция), а в кровь происходит секреция калекреин, он влияет на брадиокинин-калекреиновую систему, регулирует свертываемость крови, регулирует артериальное давление. Калекреин вырабатывается в клетках дистальных канальцев.

ПРОКСИМАЛЬНЫЙ ОТДЕЛ

В проксимальных канальцах происходит секреция ионов аммиака, водорода, высокомолекулярные кислоты в мочу, парааминогиппуровая кислота, а в кровь происходит выделение кальцетриола, который влияет

ПЕТЛЯ

Петля нефрона тонкая нисходящая выделяют в мочу мочевину, а в кровь ничего не секретируют

Клетки восходящей части петли нефрона в мочу ничего не выделяют и в кровь тоже ничего не секретируют.

ПОЧЕЧНОЕ ТЕЛЬЦЕ

В почечном тельце происходит:

Почечное тельце **юкстагломерулярные клетки**- они выделяют ренин, падоциты (клетки внутреннего листка капсулы) – секретируют эритропоэтин.

СОБИРАТЕЛЬНЫЕ ТРУБОЧКИ

Собирательные почечные трубочки, в которые открываются нефроны, начинаются в корковом веществе, где они входят в состав мозговых лучей. Собирательные трубочки нефронов переходят в мозговое вещество, объединяются, формируя собирательный проток, Который у вершины пирамиды вливается в сосочковый канал.

Собирательные трубочки **не являются частью нефрона**, они состоят из светлых и темных клеток.

Светлые секретируют простагландины, и отвечают за реабсорбцию воды.

Темные выделяют в мочу ионы хлора и водорода (компоненты соляной кислоты), чтобы подкислить мочу.

Интерстициальные клетки почек будут вырабатывать простагландины, они являются не единственными клетками, секретирующими простагландины, также светлые клетки выделяют их.

ТИПЫ НЕФРОНОВ:

1. Корковые
2. Юкстамедулярные

Отличия между нефронами:

По расположению:

у коркового – все отделы в корковом веществе, а часть петли уходит в мозговое вещество, у юкстамедулярного нефрона- все отделы располагаются между корковым и мозговым веществом, а более длинная петля уходит в мозговое вещество.

В кровоснабжении:

1. Вторичная капиллярная (перетубулярная) сеть отличается, больше капилляров содержится в корковом нефроне, кровоток в сети очень медленный и это способствует стадии – реабсорбции.
2. у корковых нефронов более высокое давление в сосудистых клубочках, потому что выносящая артериола по диаметру больше, чем приносящая. Давление на какую фазу больше влияет на первую фазу – фильтрацию. Поэтому корковые нефроны- мочеобразующие. А юкстамедуллярные вспомогательные.
3. В юкстамедулярном нефроне есть шунты. Что такое шунт- анастомоз между артериолой и веной с помощью короткой трубки. Эти шунты открываются в случае физической нагрузки, на открытие шунта влияние оказывает нарастание давление. Шунт может снижать это давление, он может по кровотоку капиллярного русла и давление почечное снижается.

Сколько литров крови почки фильтруют в день – 2000л.

Сколько образуется литров первичной мочи в почках? – в результате фильтрации – до 180 л.

Суточный диурез составляет- 1,5-1,8 л.

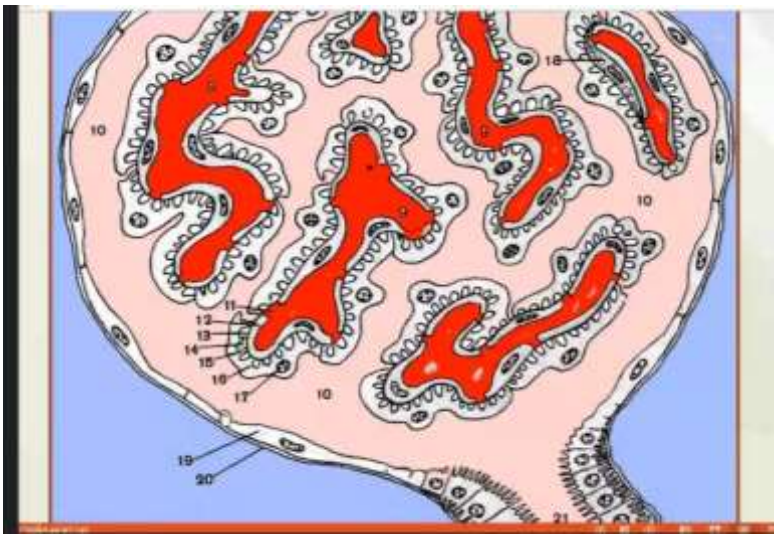

Париетальный листок –представлен однослойным плоским эпителием, который переходит в висцеральный листок в области сосудистого полюса тельца и в эпителий проксимального отдела - в области мочевого полюса.

Внутренний листок капсулы- охватывающий капилляры клубочка, образован крупными отростчатыми эпителиальными клетками - подоцитами

Строение и ф-и ПОДОЦИТОВ

Строение

Подоциты- неправильной формы эпителиальные клетки. Они синтезируют компоненты гломерулярной базальной мембраны, образуют вещества, регулирующие кровоток в капиллярах и ингибирующие пролиферацию мезангиоцитов.



Желтое – клетка имеет тело, где ядро и отростки (длинные) – цитотрабекулы, от них отходят маленькие коротенькие отростки- цитоподии. Цитоподии между собой переплетаются, соединяются. И эти клетки своими цитотрабекулами и цитоподиями оплетают поверхность базальной мембраны- плотно оплетают капилляр, внутренний листок капсулы неровный. Между цитоподиями располагаются узкие фильтрационные щели, сообщающиеся через промежутки между телами подоцитов с полостью капсулы. Фильтрационные щели заканчиваются щелевой пористой диафрагмой. Она представляет собой барьер для альбуминов и других крупномолекулярных веществ. На поверхности подоцитов и их ножек имеется отрицательно заряженный слой гликокаликса.

Ф-и:

1. фильтрация

2. фагоцитируют молекулы, которые при фильтрации откладываются в щелях, выполняют эндокринную ф-ю - секретируют эритропоэтин.

ЭЛЕКТРОННАЯ МИКРОСКОПИЯ:

Что образуется между цитоподиями подоцита – щели

Фильтрационный барьер

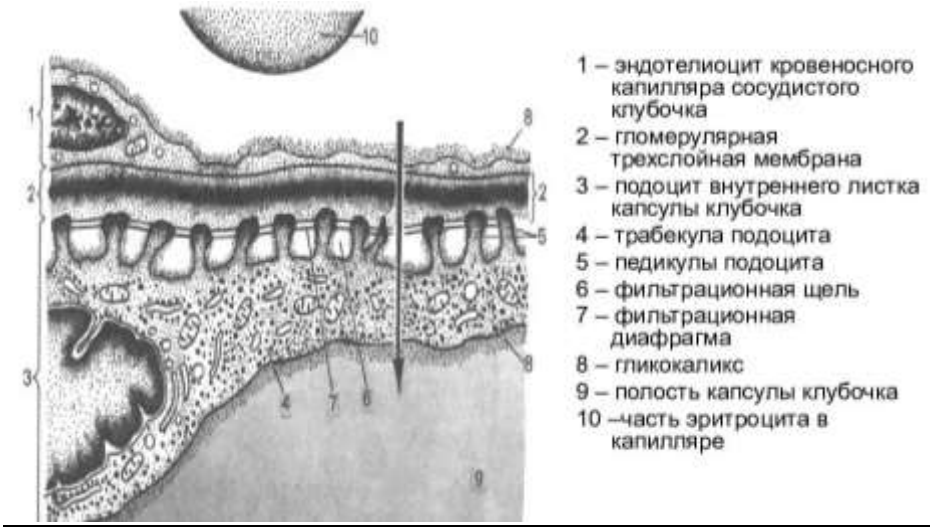

Между полостью капсулы и – обр барьер

Цитоплазма фенестрированных эндотелиоцитов

В процессе фильтрации эндотелиоциты идут через цитоплазму? Нет

В эндотелии есть поры и локальные истончение – фенестры

1. Поры и фенестры капилляра эндотелия
2. Гломерулярная базальная мембрана общая для эндотелия и подоцитов

Строение: образована 3 слоями, имеется 2 периферических светлых слоя и между ними более плотный темный слой. Светлые пластиночки содержат компоненты аморфного вещества- глюкозаминогликаны, протеогликаны. Темный слой содержит коллагеновые фибриллы 4 типа, (формирующим сеть с диаметром ячеек, и белком — ламинином, обеспечивающим адгезию (прикрепление) к мембране ножек подоцитов и эндотелиоцитов капилляров) и эти фибриллы образуют ячейки с очень маленьким диаметром, это позволяет не пропускать ФЭК. Кроме того, в мембране содержатся протеогликаны, которые создают отрицательный заряд, нарастающий от эндотелия к подоцитам.

3. Щелевые диафрагмы между цитоподиями и подоцитами.

Они имеют определенный диаметр, который не пропускает крупномолекулярные белки плазмы крови.

Что не проходит через фильтрационный барьер? Крупномолекулярные белки и ФЭК.

ПОЧЕЧНОЕ ТЕЛЬЦЕ

Подоциты- неправильной формы эпителиальные клетки. Они синтезируют компоненты гломерулярной базальной мембраны, образуют вещества, регулирующие кровоток в капиллярах и ингибирующие пролиферацию мезангиоцитов.

Имеют цитотрабекулы, от них отходят маленькие коротенькие отростки- цитоподии. Цитоподии между собой переплетаются, соединяются. И эти клетки своими цитотрабекулами и цитоподиями оплетают поверхность базальной мембраны- плотно оплетают капилляр, внутренний листок капсулы неровный. Между цитоподиями располагаются узкие фильтрационные щели, сообщающиеся через промежутки между телами подоцитов с полостью капсулы. Фильтрационные щели заканчиваются щелевой пористой диафрагмой. Она представляет собой барьер для альбуминов и других крупномолекулярных веществ. На поверхности подоцитов и их ножек имеется отрицательно заряженный слой гликокаликса.

Ф-и:

1. фильтрация
2. фагоцитируют молекулы, которые при фильтрации откладываются в щелях, выполняют эндокринную ф-ю - секретируют эритропоэтин.

Почечное тельце **юкстагломерулярные клетки-** они выделяют ренин, падоциты (клетки внутреннего листка капсулы) – секретируют эритропоэтин.

В почечном тельце какие еще клетки есть кроме подоцитов, эндотелиоцитов, клетки наружного листка капсулы.

Мезенгиальные клетки – это клетки, которые формируют межклеточное вещество –мезенгиальный матрикс, она сами находятся в матриксе и они его синтезируют, это отростчатые клетки, они выполняют поддерживающую роль, регулируют кровоток и фильтрацию в почечном тельце, влияет на просвет капиляра своими отростками сокращаясь, изменяясь она изменяет диаметр капилляра, а диаметр капилляра прямое влияние оказывает на скорость кровотока, а скорость кровотока в свою очередь регулирует процессы фильтрации. (сократительный и фагоцитирующий тип). Вырабатывают эритропоэтин.

Выделяют: гладкомышечный, макрофагический и транзиторный (моноциты из кровотока).

Мезангиоциты гладкомышечного типа способны синтезировать все компоненты матрикса, а также сокращаться под влиянием ангиотензина, гистамина, вазопрессина и таким образом регулировать клубочковый кровоток.

Мезангиоциты макрофагического типа захватывают макромолекулы, проникающие в межклеточное пространство.

Мезангиоциты также вырабатывают фактор активации тромбоцитов.

Зеленого цвета, что за клетки – подоцит, в середине капилляр

Корковое вещество почки

Образовано- извитыми проксимальными канальцами, дистальными канальцами.

В середине это что – почечное тельце

Как отличить на препарате проксимальный каналец от дистального?

1. Просвет разный,
2. по структуре клеток (у проксимальных есть каемка, у дистальных нет- рельеф)

Где какой? 2 картинки

Первый – дистальный, потому что широкий просвет

Второй – проксимальный, потому что уже просвет

ПРОКСИМАЛЬНЫЙ (отдел) КАНАЛЕЦ- строение и функции.

Строение

Проксимальный отдел имеет вид извитого и короткого прямого канальца диаметром с узким неправильной формы просветом. Стенка канальца образована однослойным кубическим микроворсинчатым эпителием. Он осуществляет реабсорбцию, т. е. обратное всасывание в кровь (в капилляры перитубулярной сети) из первичной мочи ряда содержащихся в ней веществ — белков, глюкозы, электролитов, воды.
Поверхность этих клеток имеет микроворсинки с высокой активностью щелочной фосфатазы, участвующей в полном обратном всасывании глюкозы. В цитоплазме клеток образуются пиноцитозные пузырьки и находятся лизосомы, богатые протеолитическими ферментами.

На апикальной поверхности имеются микроворсинки, в базальном отделе – базальная исчерченность.

Базальная исчерченность – инвагинации плазмолеммы, складки плазмолеммы, между ними находятся митохондрии, она нужна для реабсорбции ионов натрия.

Функции

1. Реабсорбции натрия, глюкозы, аминокислот из просвета канала в кровь
2. Эндокринная – кальцетриол
3. Обладает экзокринной секрецией – в мочу секретируют ионов аммиака, водорода, высокомолекулярные кислоты, парааминогиппуровая к-та
4. Путем пиноцитоза клетки поглощают из первичной мочи белки, которые расщепляются в цитоплазме под влиянием лизосомальных ферментов до аминокислот.

Каемка из микроворсинок- зачем нужна клеткам проксимального канальца – она увеличивает ее площадь, ферменты, которые участвуют в реабсорбции глюкозы.

ДИСТАЛЬНЫЙ (отдел) КАНАЛЕЦ

В результате реабсорбции из канальцев электролитов и задержки воды в восходящих тонких и прямых дистальных канальцах моча становится гипотонической, т. е. слабо концентрированной, тогда как в интерстициальной ткани повышается осмотическое давление. Это вызывает пассивный транспорт воды из мочи в нисходящих тонких канальцах и главным образом в собирательных трубочках в интерстициальную ткань мозгового вещества почки, а затем в кровь.

Строение:

Он состоит из однослойного кубического эпителия.

Там нет щеточной каемки, есть базальная исчерченность, которая образована митохондриями и цитоплазмой. Базальная исчерченность – инвагинации плазмолеммы, складки плазмолеммы, между ними находятся митохондрии.

Ф-и клеток:

1. Участвует в реабсорбции электролитов, ионов натрия, хлора
2. В кровь происходит секреция калекреин, он влияет на брадиокинин-калекреиновую систему, регулирует свертываемость крови, регулирует артериальное давление. Калекреин вырабатывается в клетках дистальных канальцев.
3. В дистальных отделах происходит секреция калия и водорода в мочу (экзокринная секреция)
4. Прямая часть и прилежащая к ней извитая часть дистального канальца почти непроницаемы для воды, но активно осуществляют реабсорбцию электролитов под влиянием гормона альдостерона надпочечников.

Мозговое веществ почки

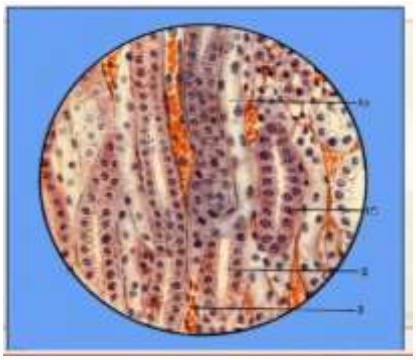

Какие канальцы нефрона будем искать? Прямые канальцы – тонкая нисходящая часть петли нефрона и толстая восходящая часть петли нефрона.

ПЕТЛЯ

Тонкая часть петли нефрона- строение и ф-и клеток:

Строение:

Стенка его образована плоскими эпителиоцитами. В нисходящих тонких канальцах цитоплазма эпителиоцитов светлая, бедная органеллами и ферментами.

Функции:

1. Концентрация мочи – за счет реабсорбции воды (хорошо пропускает воду, но задерживает ионы натрия)
2. Петля нефрона тонкая нисходящая выделяют в мочу мочевину, а в кровь ничего не секретируют
3. В этих канальцах происходит пассивная реабсорбция воды на основе разности осмотического давления между мочой в канальцах и тканевой жидкостью интерстициальной ткани, в которой проходят сосуды мозгового вещества.

1а-

1б-

Какой это эпителий – плоский- нисход часть петли

- восходящий

2- собирательная трубка

Восходящий отдел петли нефрона строение и ф-и:

Строение:

Функции:

Клетки восходящей части петли нефрона в мочу ничего не выделяют и в кровь тоже ничего не секретируют.

Собирательная трубка строение клеток и ф-и:

Собирательные почечные трубочки, в которые открываются нефроны, начинаются в корковом веществе, где они входят в состав мозговых лучей. Собирательные трубочки нефронов переходят в мозговое вещество, объединяются, формируя собирательный проток, Который у вершины пирамиды вливается в сосочковый канал.

Строение:

Собирательные трубочки не являются частью нефрона, они состоят из светлых и темных клеток.

Функции

1. Светлые секретируют простагландины, и отвечают за реабсорбцию воды.
2. Темные выделяют в мочу ионы хлора и водорода (компоненты соляной кислоты), чтобы подкислить мочу, для того чтобы убить микроорганизмы, которые так находятся и не позволяет образовываться камням в почках.

Юкстагломерулярный аппарат

Юкстагломерулярный аппарат находится у сосудистого полюса клубочка в включает *три* элемента (см. рис. 7-2):

1) плотное пятно - участок канальца *дистального отдела*, расположенный в промежутке между *приносящей* и *выносящей артериолами* у сосудистого полюса почечного тельца.

Состоит из 15-40 *специализированных высоких узких эпителиальных клеток, располагающихся на* прерывистой базальной мембране. Ядра лежат ближе друг к другу ("плотнее"), чем в ярругах частях канальца. Органеллы развиты умеренно; базальные отростки непосредственно контактируют с *юкстагломерулярными* и *юкставаскулярными* клетками, обладают *осморецепторной функцией*: сигналы об изменениях концентрации Na^+ в дистальном отделе передаются ими юкстагломерулярным клетками.

2) юкстагломерулярные (эпителиоидные, зернистые) клетки *видоизмененные гладкомышечные клетки* средней оболочки приносящей (в меньшей степени - выносящей) *артериолы* у сосудистого полюса клубочка. Обладают *барорецепторными* свойствами и при падении давления выделяют синтезированный ими в содержащийся в крупных плотных гранулах ренин. Органеллы развиты умеренно; за счет отростков образуют контакты с *интимой артериол и плотным пятном.*

3) юкставаскулярные клетки (Гурмагтига) - располагаются в пространстве треугольной формы между *артериолами клубочка* и *плотным пятном* и переходят в *мезангий*. Органеллы развиты слабо, а многочисленные отростки образуют сеть, контактирующую *с юкстагломерулярными клетками* и *клетками плотного пятна*. Точная функция не установлена; предполагается, что они передают сигнал с клеток плотного пятна на сосуды. В некоторых условиях могут вырабатывать ренин.

Задачи:

1. **Нарушена маркировка препаратов почки человека ребенка и взрослого, на основании каких морфологических признаков можно определить какая почка взрослого, а какая почка ребенка.**

У новорожденного ребенка почки не зрелые, и поэтому будут короче извитые канальцы. И в связи с тем, что извитые канальцы будут плохо развиты, то почечные тельца будут располагаться ближе друг к другу, поэтому их будет больше на единицу площади, чем у взрослого человека.

2. **В моче обнаружен белок и эритроциты, при повреждении каких структур почки это возможно?**

Будет повреждение фильтрационного барьера. В частности, может быть повреждена гломерулярная базальная мембрана (при пиелонефритах) и еще часто возникает нарушение подоцитов, их цитоподии и нарушаются щели. Белок в норме может проходить через барьер, если он небольшого размера, но его содержание в моче – ненормальное, нарушена реабсорбция (белок реабсорбируется в проксимальном канальце).

МОЧЕВЫВОДЯЩИЕ ПУТИ

Включают почечные чашечки (малые и большие), лоханку, мочеточник, мочевой пузырь и мочеиспускательный канал.

Стенки всех отделов мочевыводящих путей (за исключением последнего) построены сходным образом - в их состав входят три оболочки:

1) слизистая, 2) мышечная, 3) адвентициальная (в мочевом пузыре частично - серозная

1. Слизистая оболочка образована *эпителием, собственной пластинкой и подслизистой основой.*

а) эпителий - *переходный*, его толщина и число слоев нарастают от чашечек к мочевому пузырю и уменьшаются при растяжении органов. Обладает непроницаемостью по отношению к воде и солям и *способностью изменять свою форму*. Его *поверхностные клетки* - крупные, с полиплоидными ядрами (или двуядерные), изменяющейся формой (округлой в нерастянутом состоянии и плоской - в растянутом), *инвагинациями плазмалеммы в веретеновидными пузырьками* в апикальной цитоплазме (резервами плазмалеммы, встраивающимися в нее при растяжении), большим числом микрофиламентов. Барьерная функция обеспечивается плотными соединениями между поверхностными клетками, значительной толщиной их плазмалеммы и ее особым химическим составом.

Эпителий *мочевого пузыря* в области внутреннего отверстия уретры образует небольшие *инвагинации* в соединительную ткань (*железы*), состоящие из клеток, вырабатывающих *слизь*.

б) собственная пластинка образована *рыхлой волокнистой соединительной тканью*; она очень тонкая в чашечках и лоханке, более выраженная - в мочеточнике и мочевом пузыре.

в) подслизистая основа отсутствует в чашечках и лоханке; не имеет резкой границы с собственной пластинкой (отчего ее существование признается не всеми), однако она образована более рыхлой тканью с повышенным содержанием эластических волокон по сравнению с собственной пластинкой, что обеспечивает образование складок слизистой оболочки (в особенности, в мочеточнике и мочевом пузыре). Может содержать отдельные *лимфатические узелки*.

2. Мышечная оболочка содержит *два* или *три* нерезко разграниченных слоя, образованных пучками *гладкомышечных клеток*, окруженными прослойками соединительной ткани. Внутренний мышечный слой располагаются *продольно*, лежащий кнаружи от него - *циркулярно*. Помимо этого, в нижней трети мочеточника и в мочевом пузыре имеется наружный продольный слой. В чашечках и лоханке мышечная оболочка очень тонкая и состоит преимущественно из циркулярно расположенных мышечных пучков. В мочевом пузыре внутреннее отверстие уретры окружено циркулярным мышечным слоем (*внутренний сфинктер мочевого пузыря*).

3. Адвентициальная оболочка - наружная, образована *волокнистой соединительной тканью*; на верхней поверхности мочевого пузыря замещается *серозной оболочкой*.

Мочеиспускательный канал (уретра) по строению различается у мужчин и женщин.

А. Мужской мочеиспускательный канал относится как к *выделительной*, так и к *половой системе*. Состоит из *трех* частей: ***простатическая*** проходит внутри предстательной железы, ***мембранозная*** - проникает через мочеполовую диафрагму, ***губчатая*** - проходит в губчатом теле полового члена. В состав стенки канала входят *две* оболочки - *слизистая и мышечная*; адвентициальная оболочка типичного строения отсутствует.

1. Слизистая оболочка состоит из *эпителия и собственной пластинки.*

а) эпителий - в простатической части - *переходный*, на большем протяжении - *вариабельного строения* (многорядный или многослойный

цилиндрический), у наружного отверстия - *многослойный плоский неороговевающий* и (дистально) *ороговевающий*. Часто встречаются *интраэпителиальные железы* в виде гнезд слизистых клеток.

б) собственная пластинка представлена *рыхлой волокнистой тканью*; содержит концевые отделы *слизистых уретральных желез (Литтре)*, наиболее развитых в губчатой часта (иногда проникают в пещеристое тело).

2. Мышечная оболочка наиболее развита в *простатической части*, где она представлена *внутренним продольным* и *наружным циркулярным слоями*; в мембранозной части резко истончается, в губчатой - отсутствует. Мембранозная часть окружена *скелетными мышцами*, которые образуют наружный сфинктер *мочевого пузыря*.

Б. Женский мочеиспускательный канал относится исключительно к *выделительной системе*. В состав его стенки входят *три* оболочки:

1. Слизистая оболочка (образована *эпителием* и *собственной пластинкой*).

а) эпителий вблизи *мочевого пузыря - переходный*, на большем протяжении - *многорядный или многослойный цилиндрический*, у наружного отверстия - *многослойный плоский неороговевающий*. Последний, подобно эпителию влагалища (см. главу 9), является гормонально зависимым и в репродуктивном возрасте подвергается циклическим изменениям под действием женских половых гормонов. Встречаются *интраэпителиальные гнезда слизистых клеток*.

б) собственная пластинка образована *рыхлой волокнистой тканью*, содержит широкие тонкостенные венозные сосуды кавернозного типа и отдельные концевые отделы *слизистых уретральных желез (Скина)*;

2. Мышечная оболочка хорошо выражена, содержит внутренний слой - *продольный*, наружный - *циркулярный*. Последний в области шейки мочевого пузыря становится более мощным, образуя *непроизвольный сфинктер*. В средней части канал окружен волокнами скелетной мышцы *произвольного сфинктера*.

3. Адвентициальная оболочка - представлена тонким слоем во*локнистой соединительной ткани*.