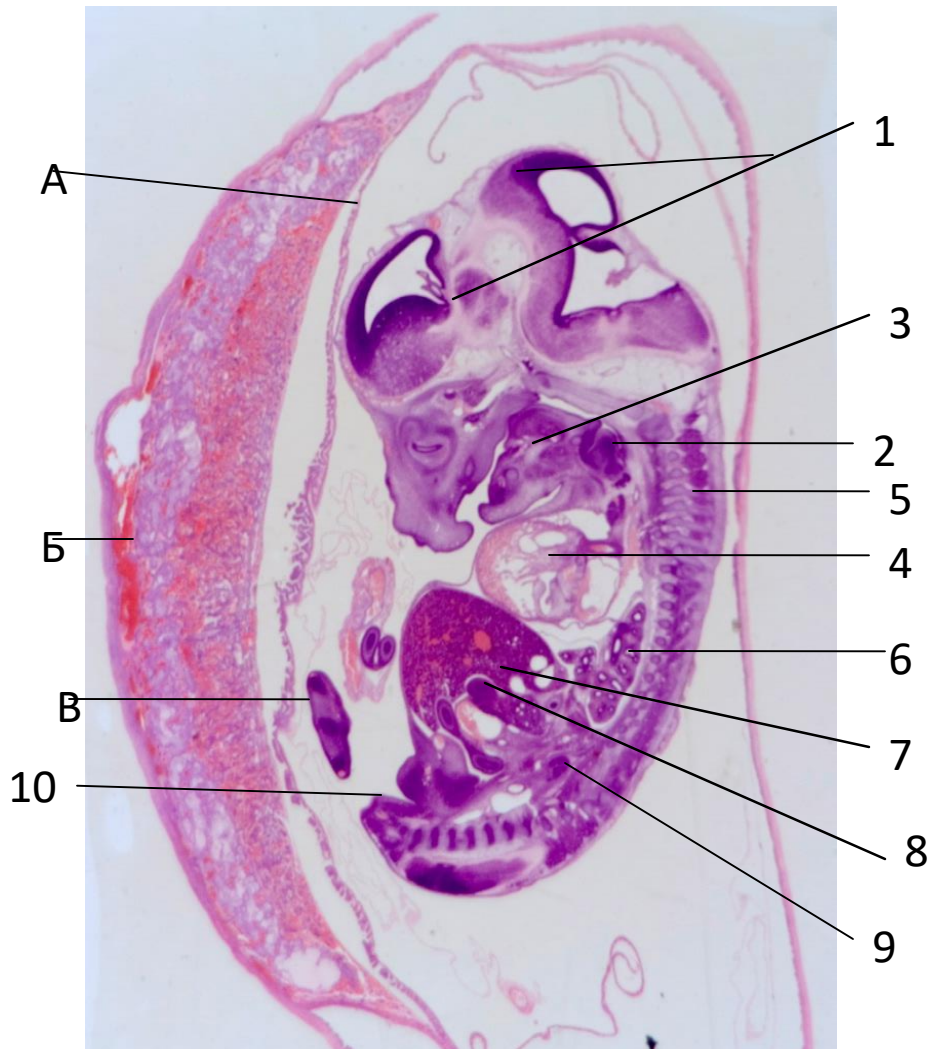


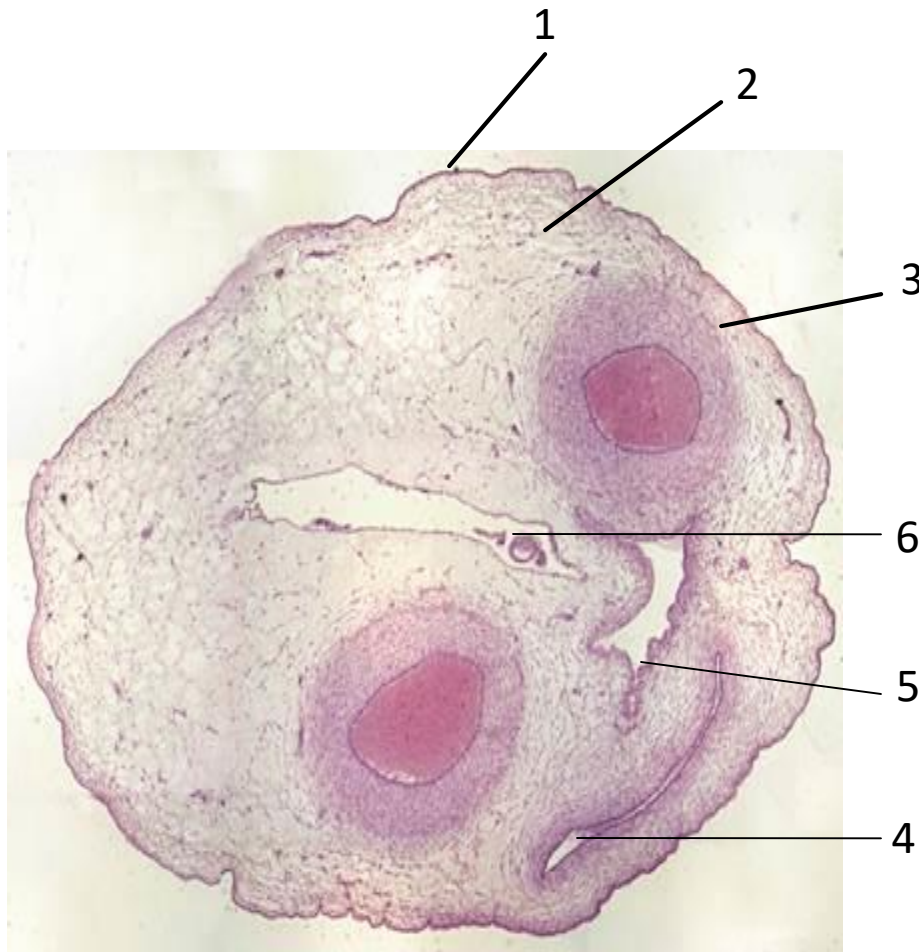
**Препарат №21. Сагиттальный срез зародыша крысы.
Окраска: гематоксилин и эозин.**



- 1-головной мозг
- 2-слюнные железы
- 3-язык
- 4-сердце
- 5-позвоночник
- 6-легкие
- 7-печень
- 8-кишечник
- 9-почка
- 10-зачаток конечностей
- А.Стенка амниона
- Б.Плацента
- В.Пуповина

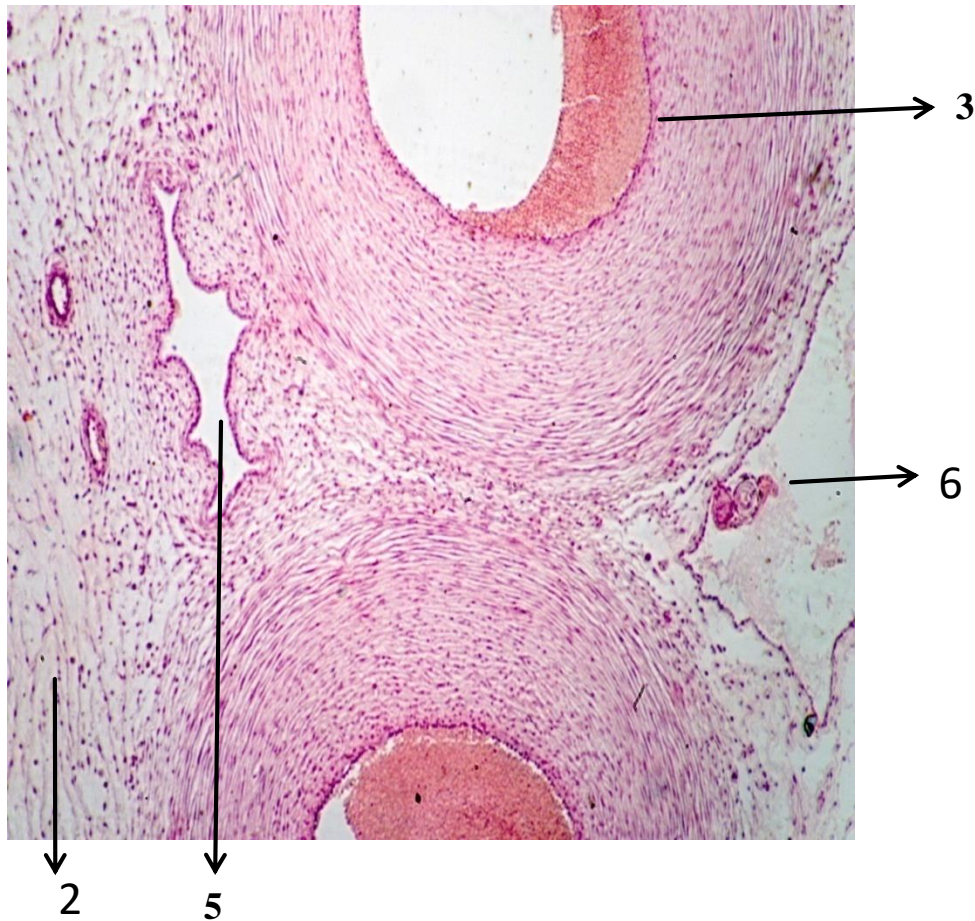
Препарат № 58. Пуповина свиньи. Поперечный срез.

Окраска: гематоксилин и эозин.



- 1.Аминотическая оболочка
- 2.Слизистая соединительная
ткань
- 3.Пупочная артерия
- 4.Пупочная вена
- 5.Остатки аллантаоиса
- 6.Остатки желточного мешка

**Препарат № 58. Пуповина свиньи. Поперечный срез.
Окраска: гематоксилин и эозин.**

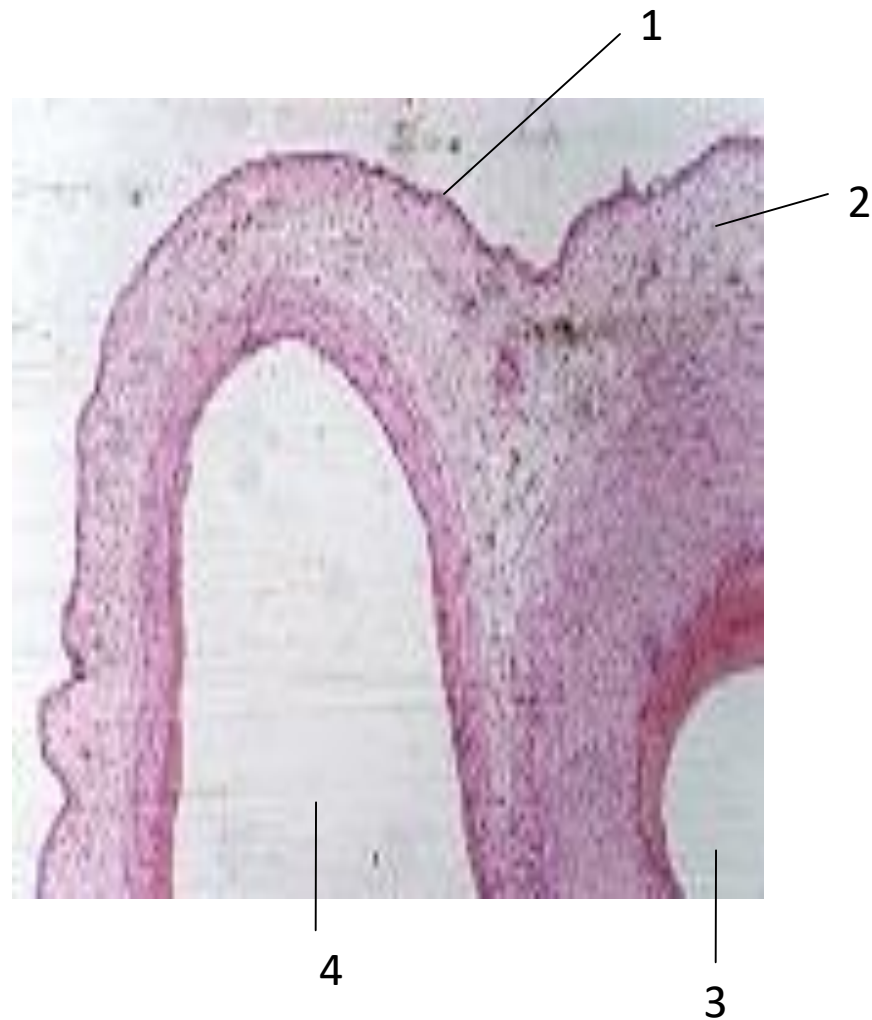

Большое увеличение

- 1.Аминотическая оболочка
- 2.Слизистая соединительная ткань
- 3.Пупочные артерии
- 4.Пупочная вена
- 5.Остатки аллантаоиса
- 6.Остатки желточного мешка

Препарат № 58. Пуповина свиньи. Поперечный срез.

Окраска: гематоксилин и эозин ●



1. Амниотическая оболочка
2. Слизистая соединительная ткань
3. Пупочные артерии
4. Пупочная вена